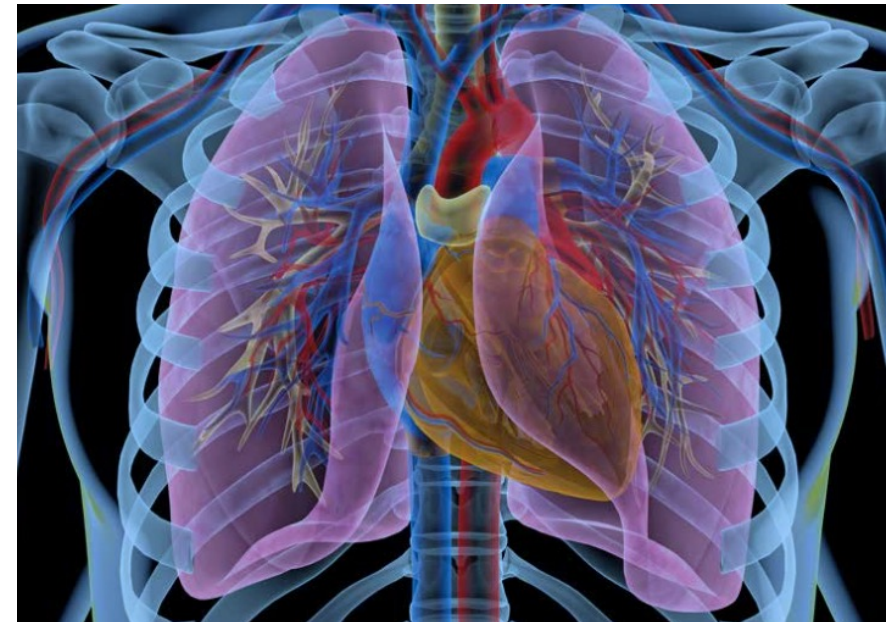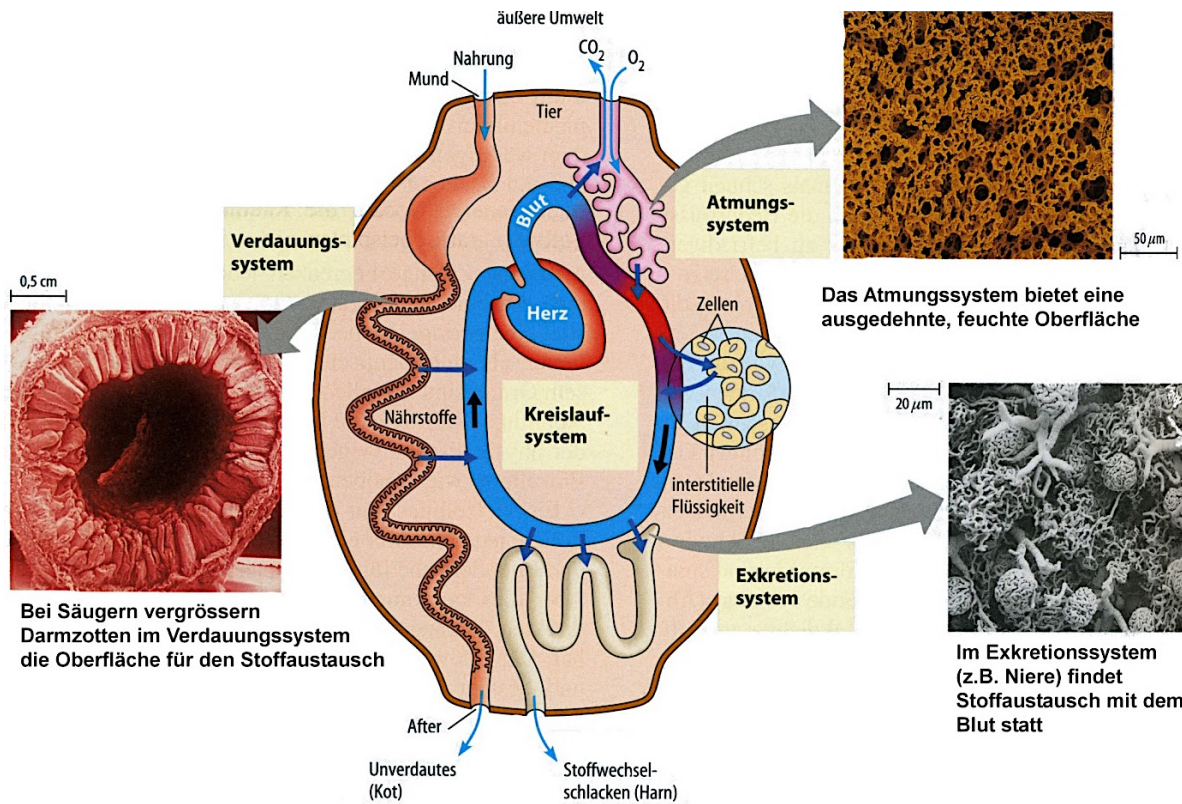


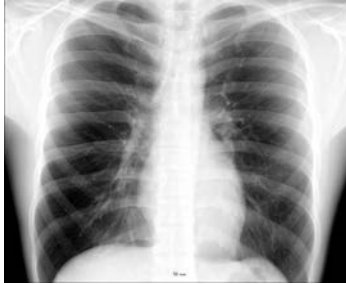Herzessache Thorax

Anatomie, Technik und Pathologie

Samstag, 26. April 2026

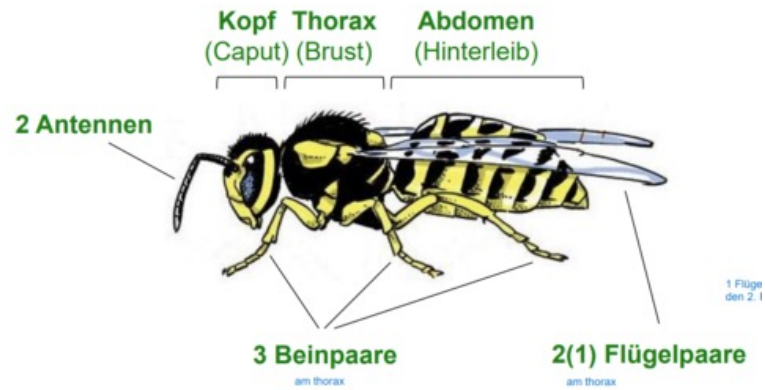


Thorax



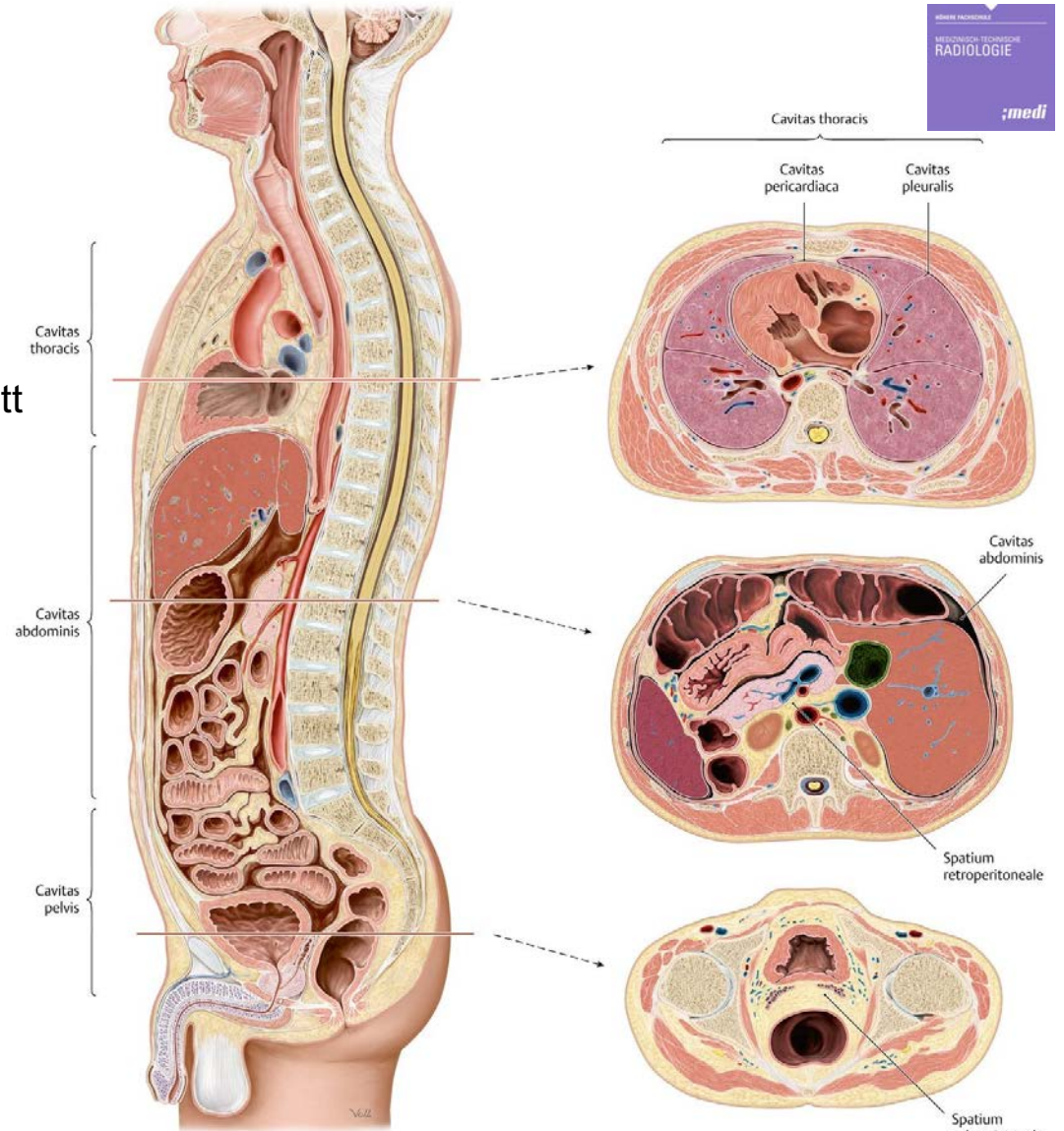
https://en-wikipedia-org.translate.goog/wiki/Thorax?_x_tr_sl=en&_x_tr_tl=de&_x_tr_hl=de&_x_tr_pto=sge#/media/File%3AChest.jpg

Thorax *Altgriech. thōrax* „Brustpanzer“, „Harnisch“, „Rüstung“.
 → Brustkorb von Wirbeltieren (+ mittlerer Körperabschnitt bei Insekten):
 umschliesst + schützt Brusthöhle



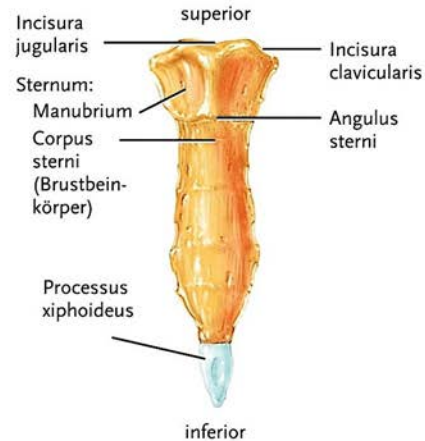
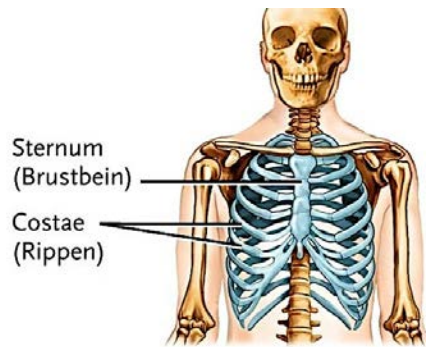
<https://quizlet.com/de/karteikarten/biologie-und-morphologie-insekten-868969372>

Thorax = nun Bezeichnung des knöchernen Brustkorbs (Rippen, Brustbein, Wirbelsäule), der Organe schützt.

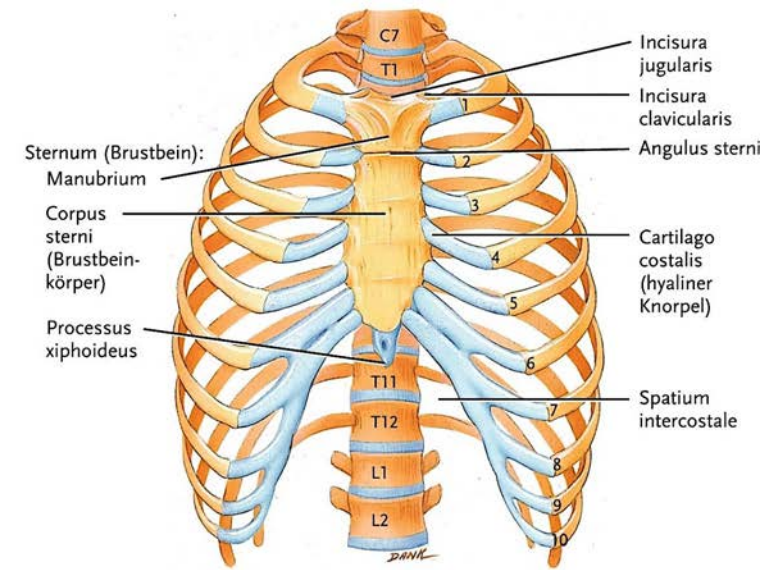


https://eref.thieme.de/licensed/images/sectionals/ebook_cs_18971747_SL86684631/cs_19272687.jpg

Thorax



(a) Sternum (Brustbein), Ansicht von anterior



(b) Thoraxskelett, Ansicht von anterior

Thorax (Brustkorb):

- Pars thoracica (Brustwirbelsäule)
12 Vertebrae thoracicae
(12 Brustwirbel, Th1-Th12)
- Costae (12 Paar Rippen)
- Sternum (Brustbein)

Begrenzungen:

Oberer Rumpfbereich zw. Hals +
Zwerchfell:
oben obere Thoraxapertur, unten
Zwerchfell, ventral Sternum, dorsal
Wirbelsäule

© 2006 Wiley-VCH, Wein
Tortora / Anatomie und F
ISBN: 3-527-31547-0 Ab

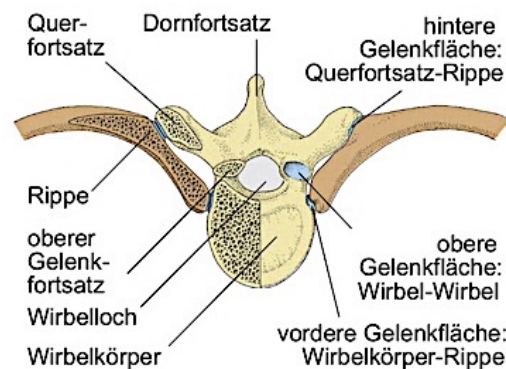
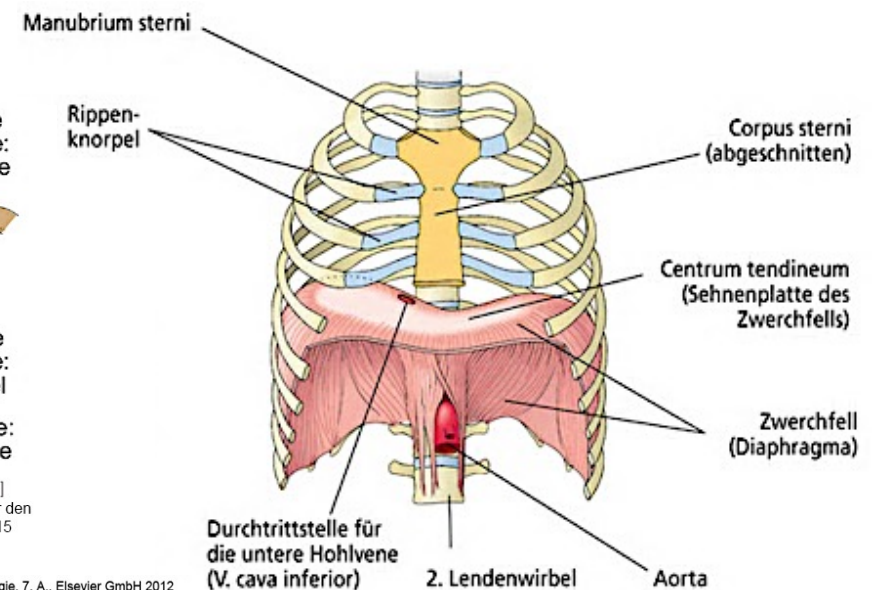


Abb. 6.41 Wirbelkörper-Rippen-Gelenk [L190]
Dönitz; Flake: Mensch Körper Krankheit für den
Rettungsdienst, 1. A., ©Elsevier GmbH 2015

Menche: Biologie Anatomie Physiologie, 7. A., Elsevier GmbH 2012



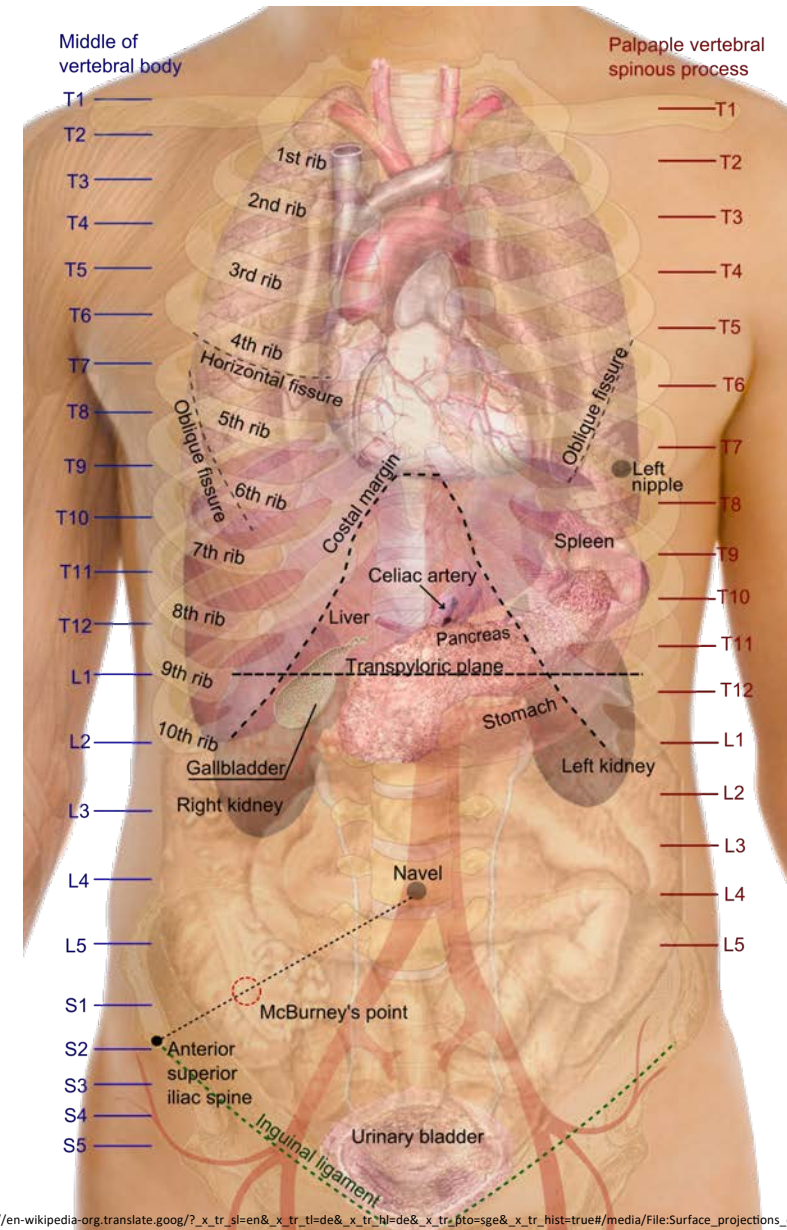
Thorax

Funktionen Thorax:

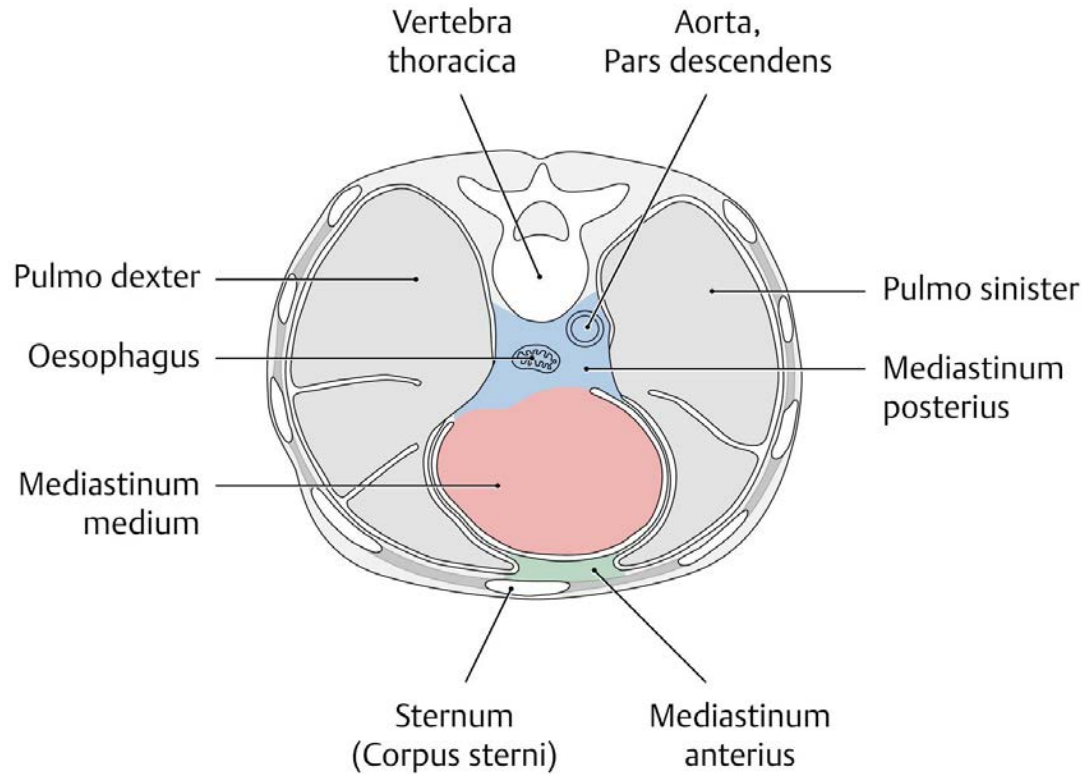
- Schutz intrathorakaler Organe, Stösse abfedern
- «respiratorische Pumpe»: Atembewegungen ermöglichen, Festigkeit: Lungen kollabieren bei Expiration nicht
- Verankerung Hauptatemmuskel (= Diaphragma = Zwerchfell)
- Gelenkige Verbindung zu Schultergürtel + Armen

Thorax umgibt:

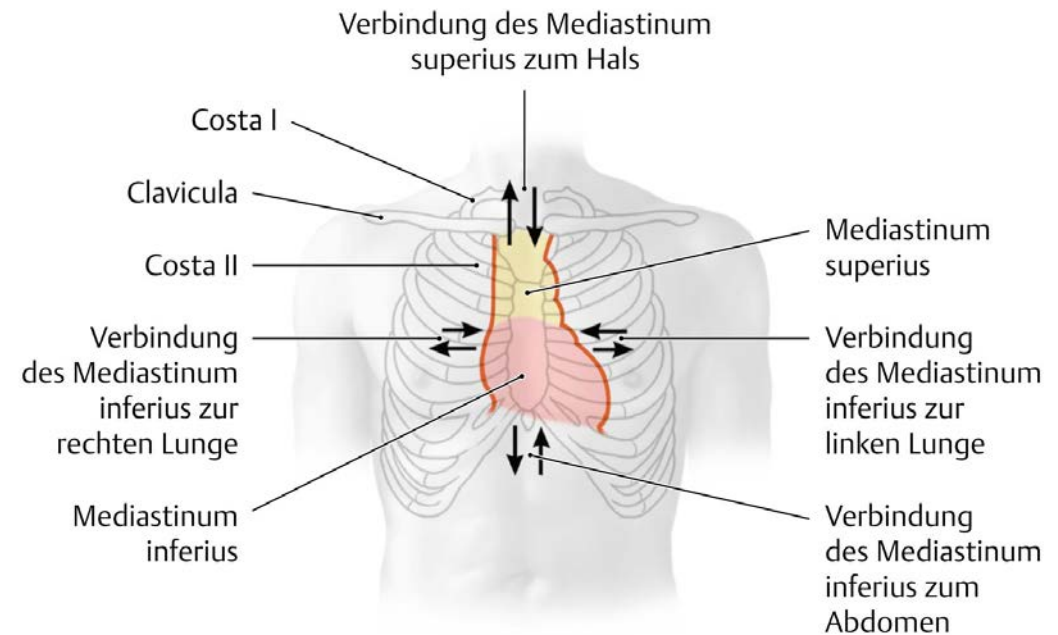
- Lungen
- Herz
- Grosse Gefässe
Aorta + Äste, Vena cava superior + inferior, Vena azygos
- Ösophagus
- Trachea
- Thymus
- Nerven: Nervus phrenicus, Nervus vagus, Truncus sympathicus
- Ductus thoracicus (= Hauptlymphgang)
- Lymphknoten
- Zwerchfell (untere Begrenzung Thorax)



Thorax: Mediastinum «Organ-Raum»

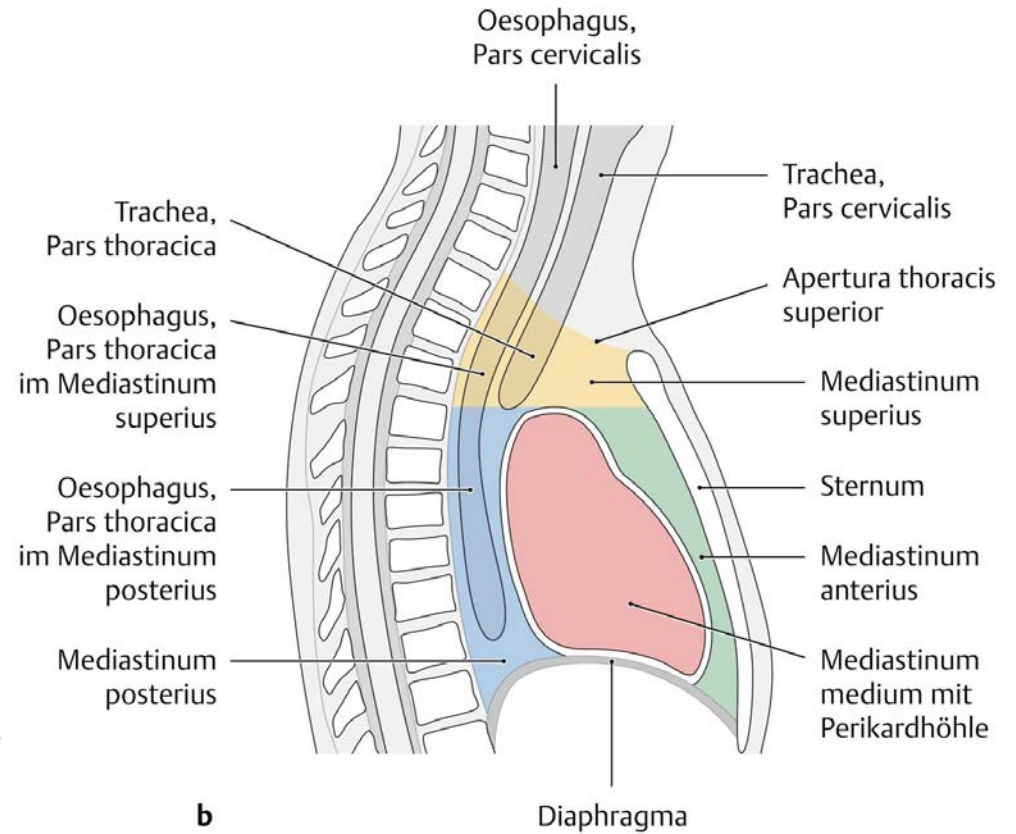
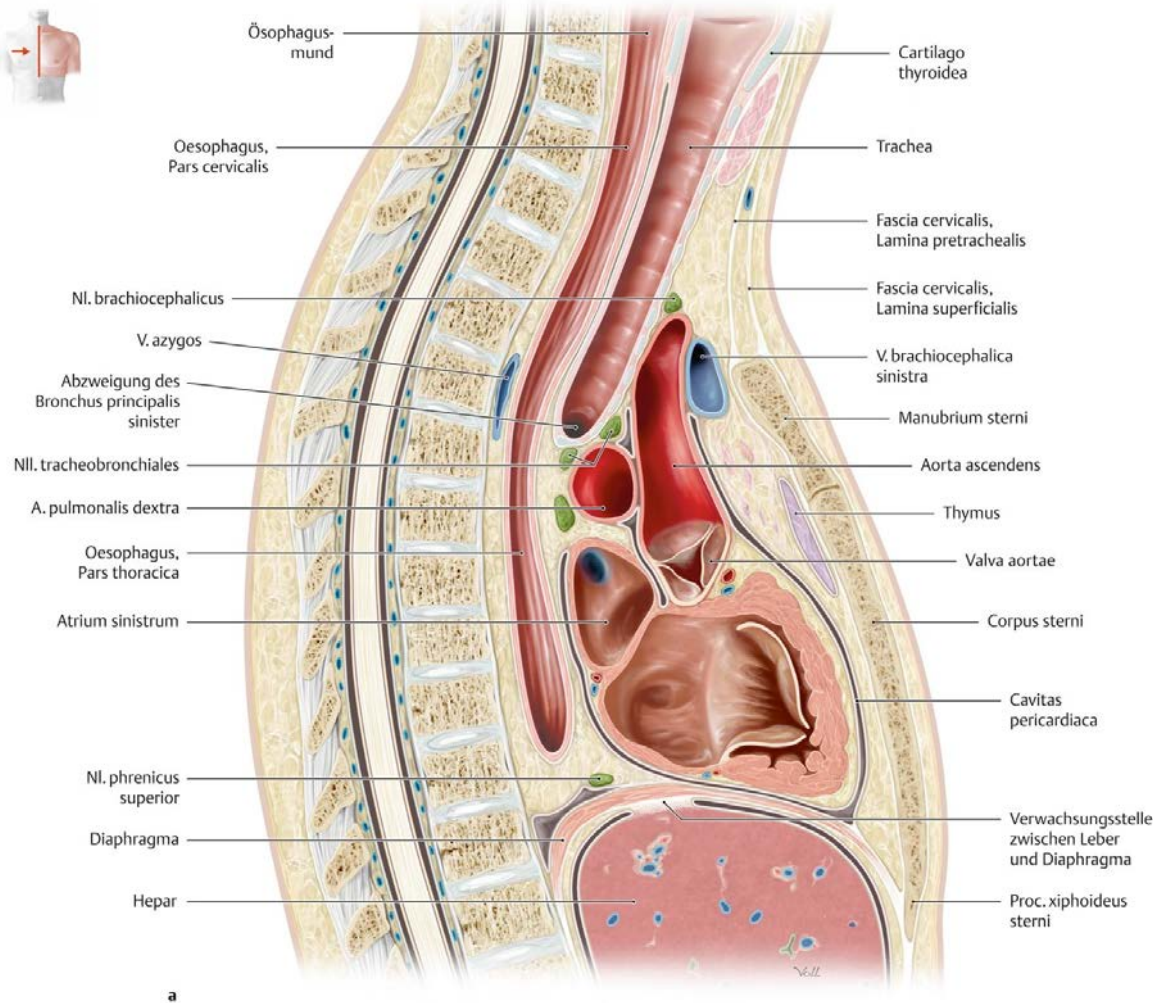


Unterteilung Thoraxhöhle



Ein-/Austritt von Leitungsstrukturen

Thorax: Mediastinum «Organ Raum»



Unterteilung des Mediastinums

Herz-Kreislauf

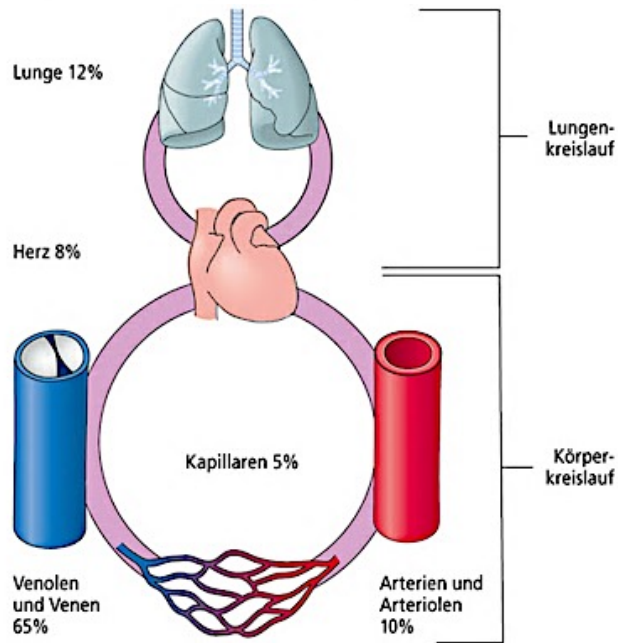
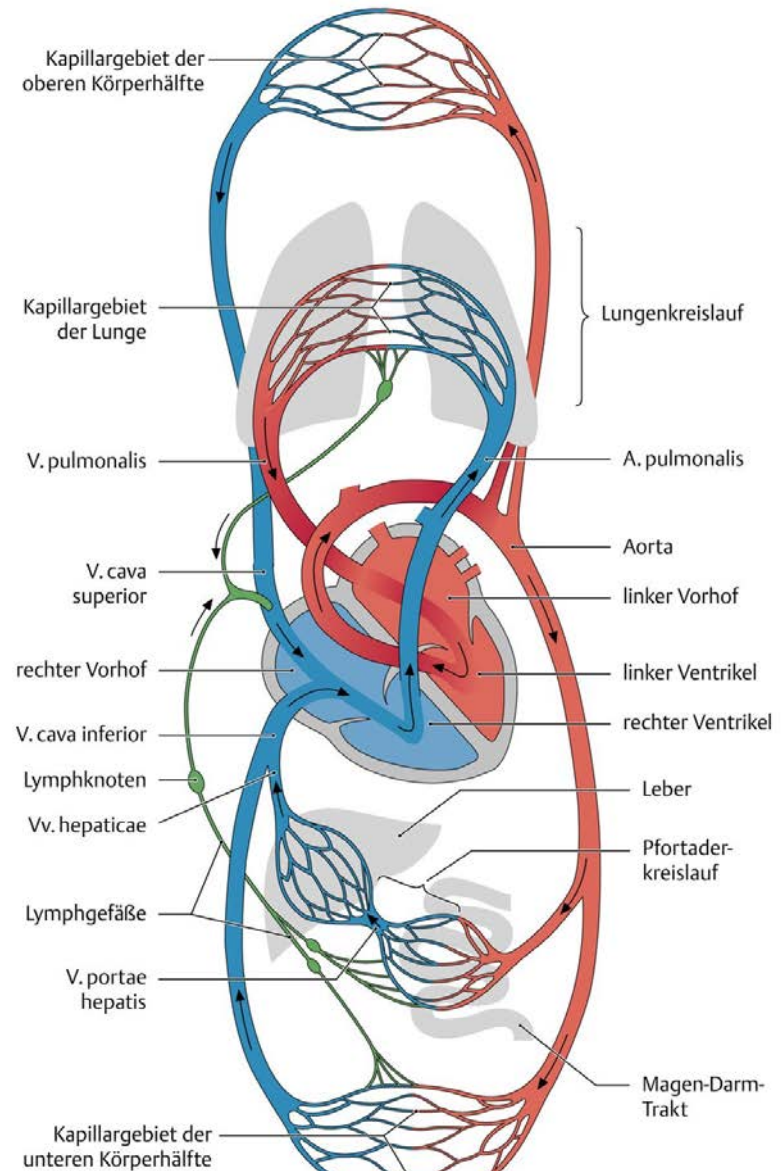


Abb. 15.7: Verteilung des Blutvolumens im Körper. 65 % des Blutvolumens befinden sich im venösen System.
Menche: Biologie Anatomie Physiologie, 7. A., Elsevier GmbH 2012

- 2 Kreisläufe! Lungen + Körper
- **Venen:** zu ♥
- **Arterien:** weg von ♥
- **arterielles** Blut: O₂ reich
- **venöses** Blut: O₂ arm



https://eref.thieme.de/licensed/images/sectionals/ebook_cs_18971747_SL86684631/cs_19272689.jpg

Herz-Kreislauf

Reguläre Reihenfolge:

Ventrikel → elastische Arterien → muskuläre Arterien → Arteriolen → Kapillaren (Gasaustausch mit umliegendem Gewebe) → Venolen → Venen → Vorhof

Pfortaderkreisläufe:

Ventrikel → elastische Arterien → muskuläre Arterien → Arteriolen → Kapillaren → Venolen → **Venen** → **Kapillaren** → Venolen → Venen → Vorhof

Beispiele Pfortaderkreisläufe:

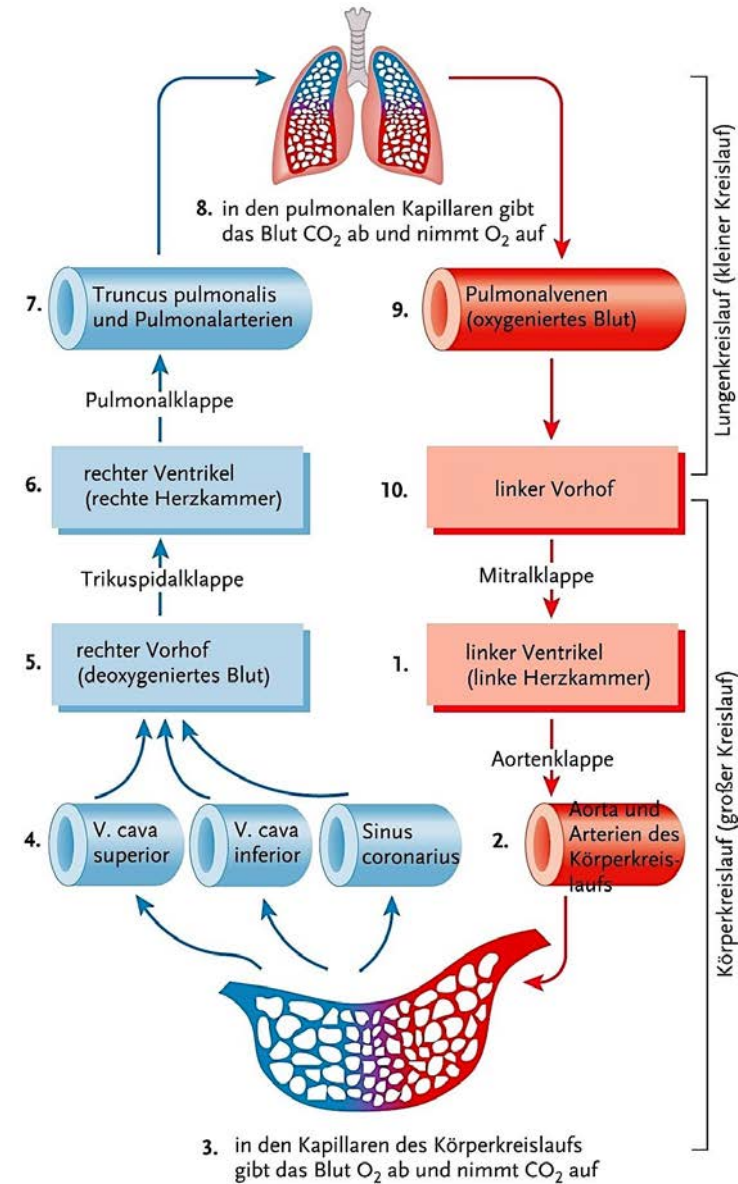
- *Leberpfortader: nährstoffreiches, venöses Blut von Verdauungsorganen zu Leber.*
Leber: venöses Pfortaderblut + arterielles Leberarterienblut zusammen in Lebersinusoide
- *Hormonsystem (Hypothalamus – Hypophyse)*

Wundernetze (Rete mirabile):

Ventrikel → elastische Arterien → muskuläre Arterien → Arteriolen → **Kapillaren** → **Arteriolen** → Kapillaren → Venolen → Venen → Kapillaren → Venolen → Venen → Vorhof

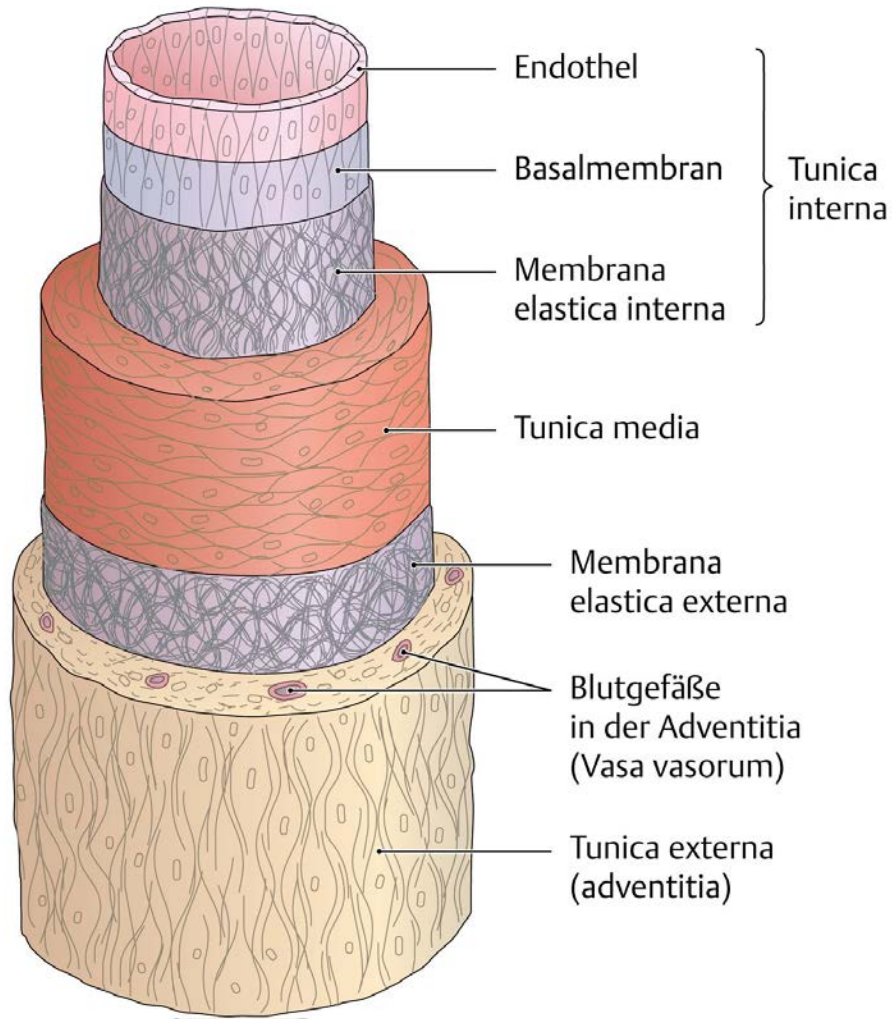
Beispiel Wundernetz: Glomerulus

- *Nephron: Arteria afferens → arterielles Kapillarsystem (Glomerulus) → Arteria efferens*



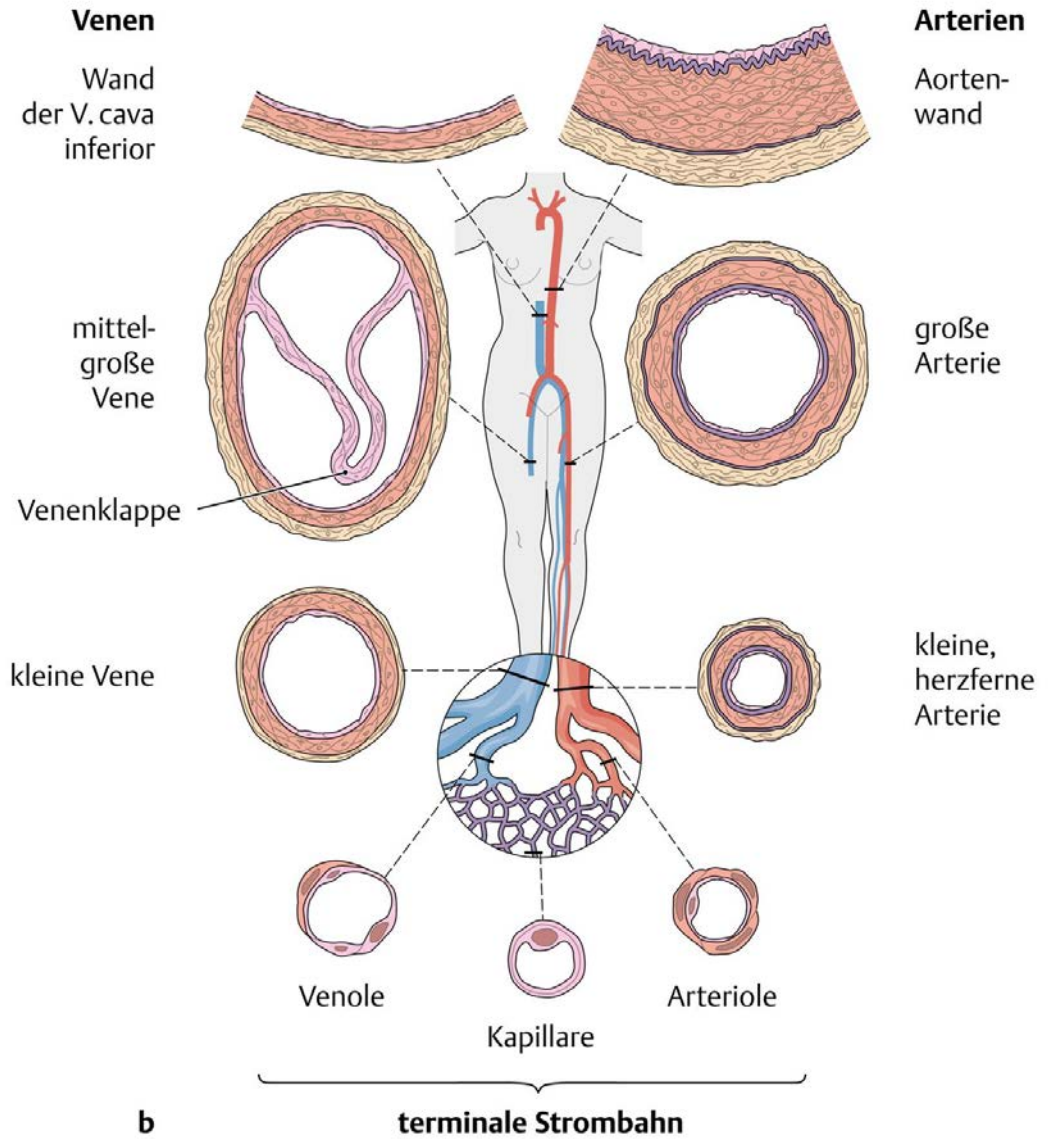
Schema des Blutkreislaufs

Gefäßbau



a

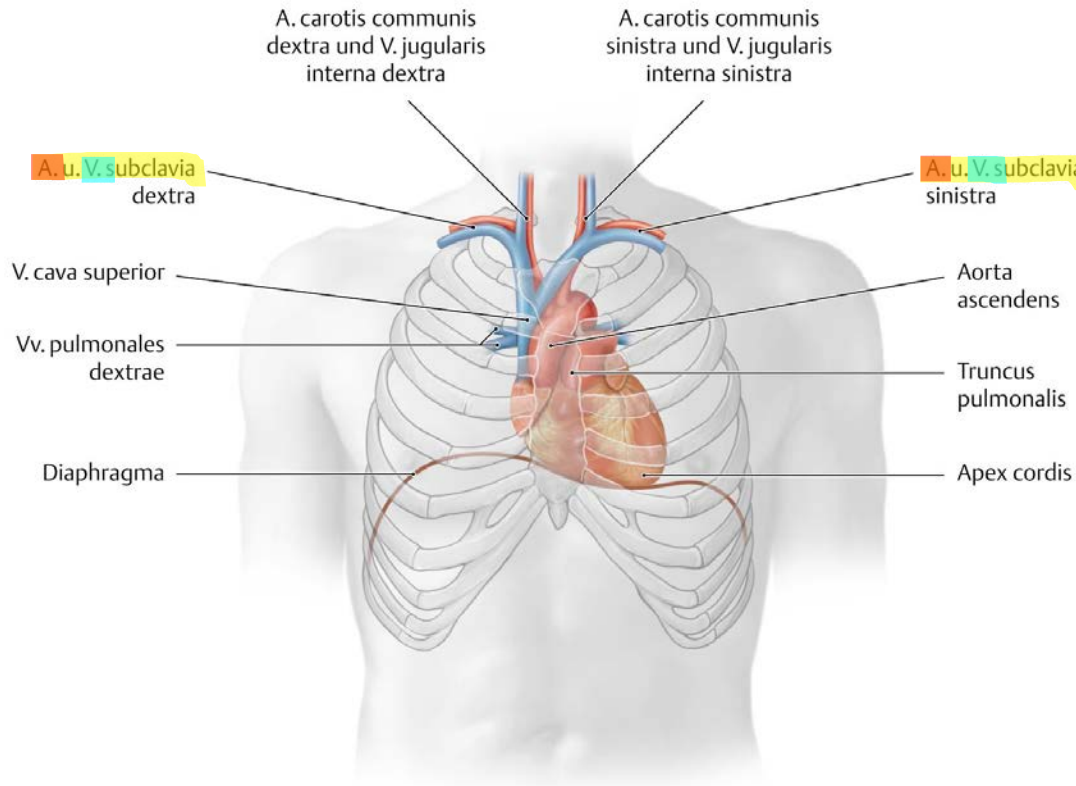
https://eref.thieme.de/licensed/images/sectionals/ebook_cs_18971747_SL86684631/cs_19272690.jpg



b

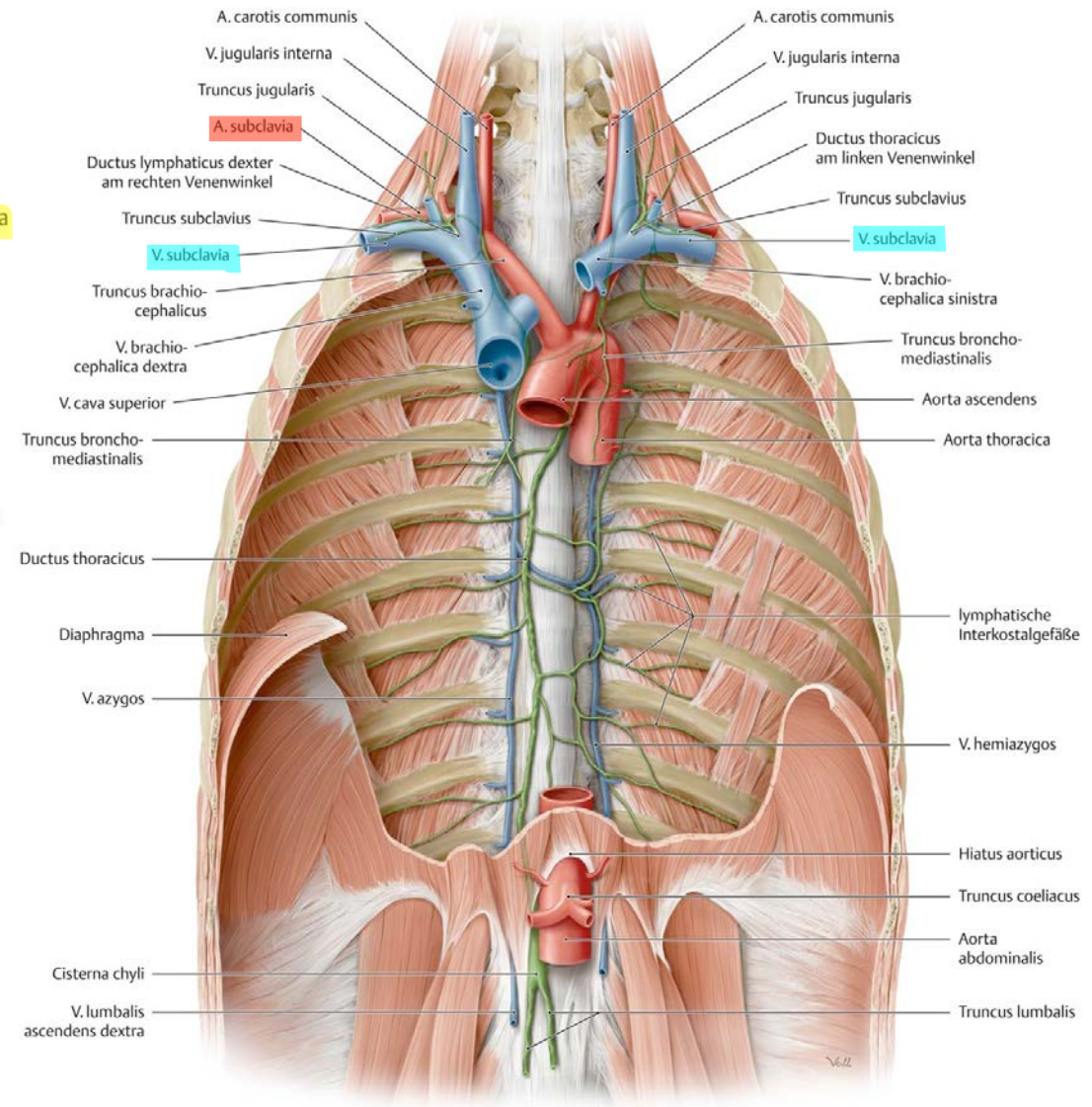
https://eref.thieme.de/licensed/images/sectionals/ebook_cs_18971747_SL86684631/cs_19272691.jpg

Thorax Gefäße

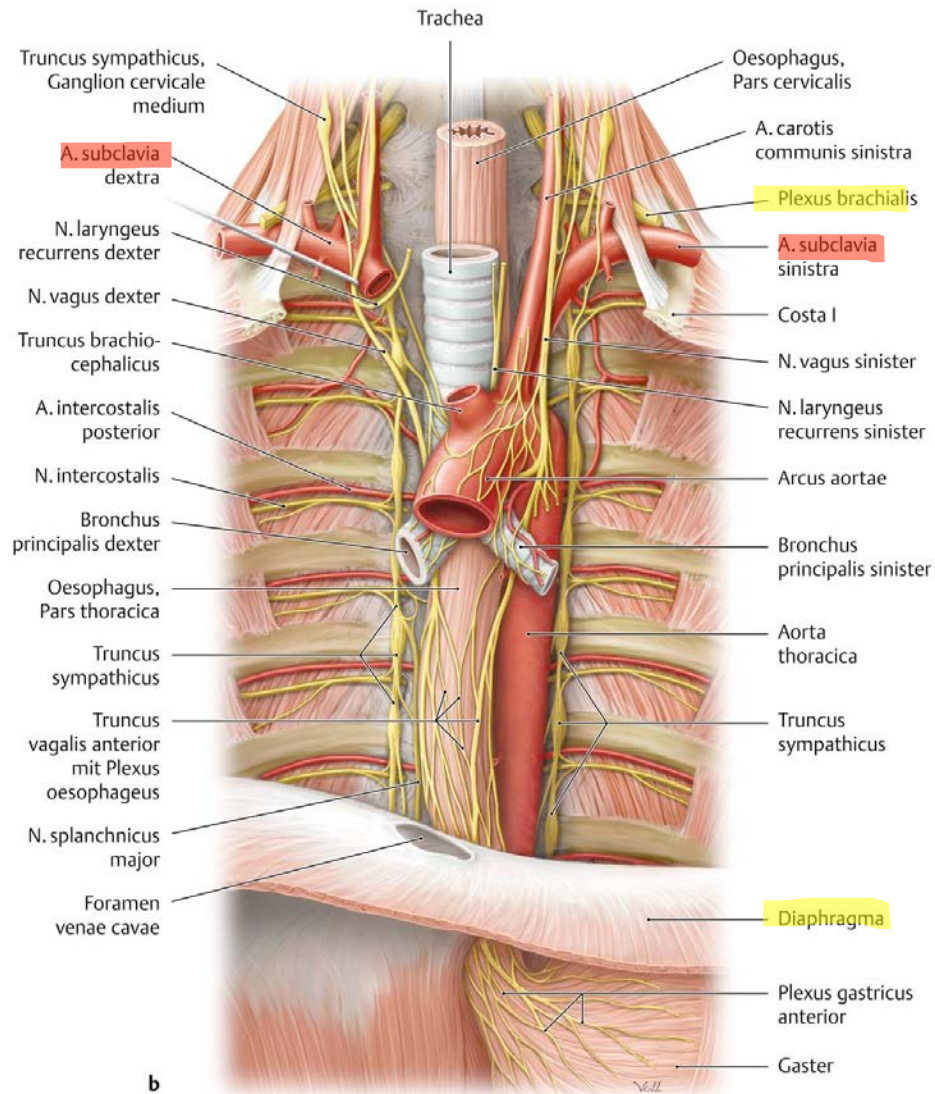


rechte A. subclavia aus *Truncus brachiocephalicus*,
linke A. subclavia aus *Arcus aortae* (Aortenbogen)

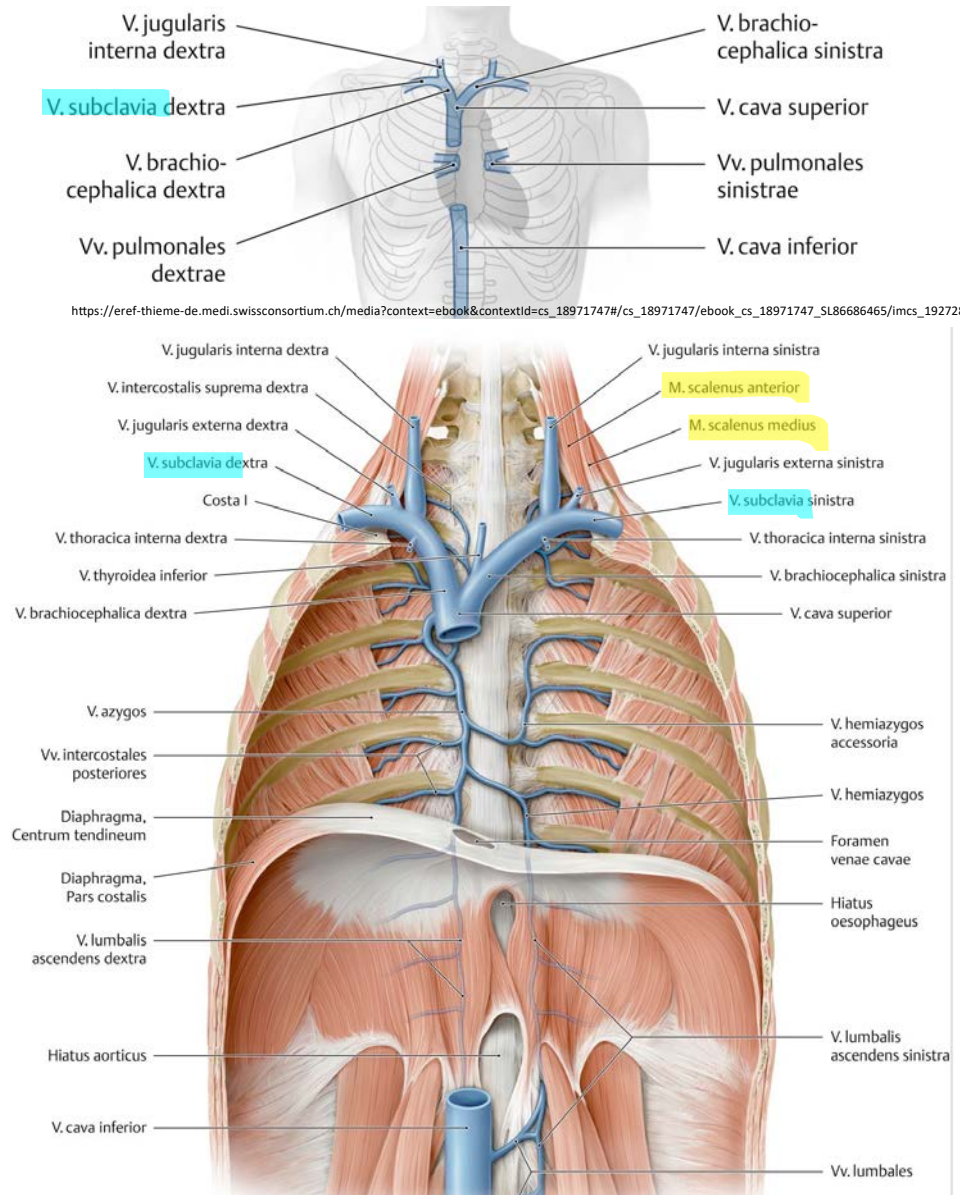
A. Subclavia versorgt obere Extremitäten, Teile des Halses + hinteren Gehirnbereich



Thorax Gefäße

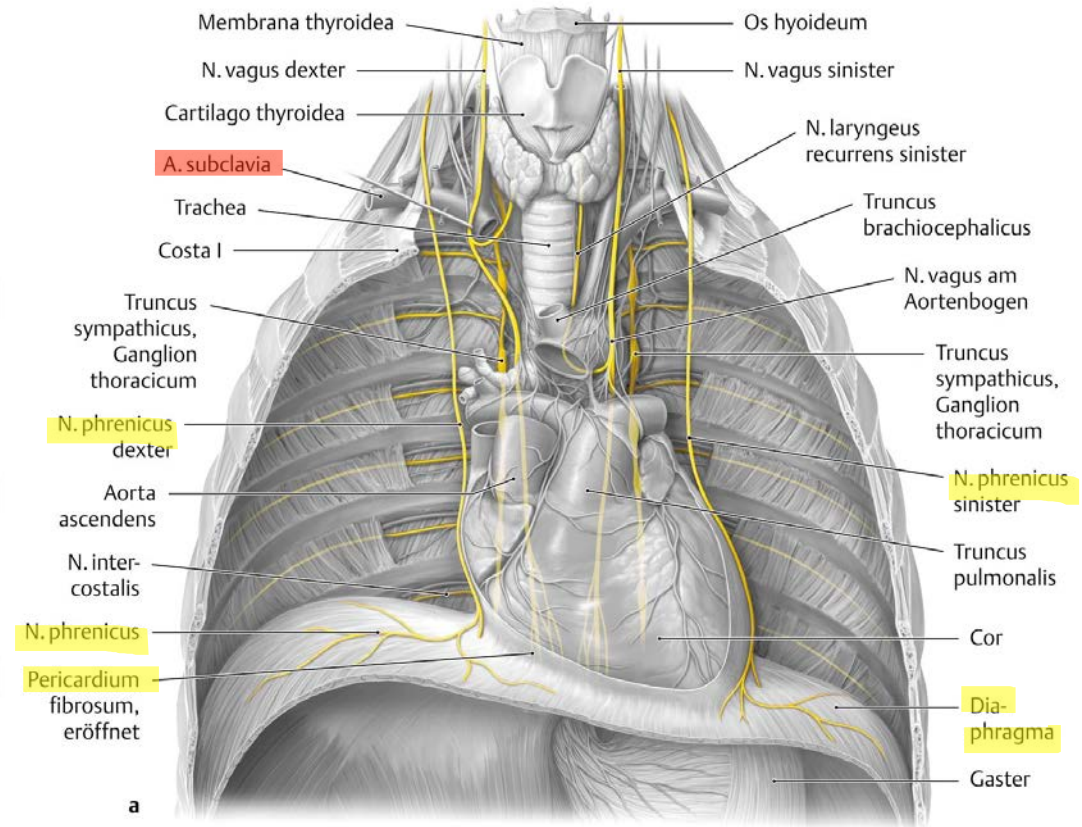
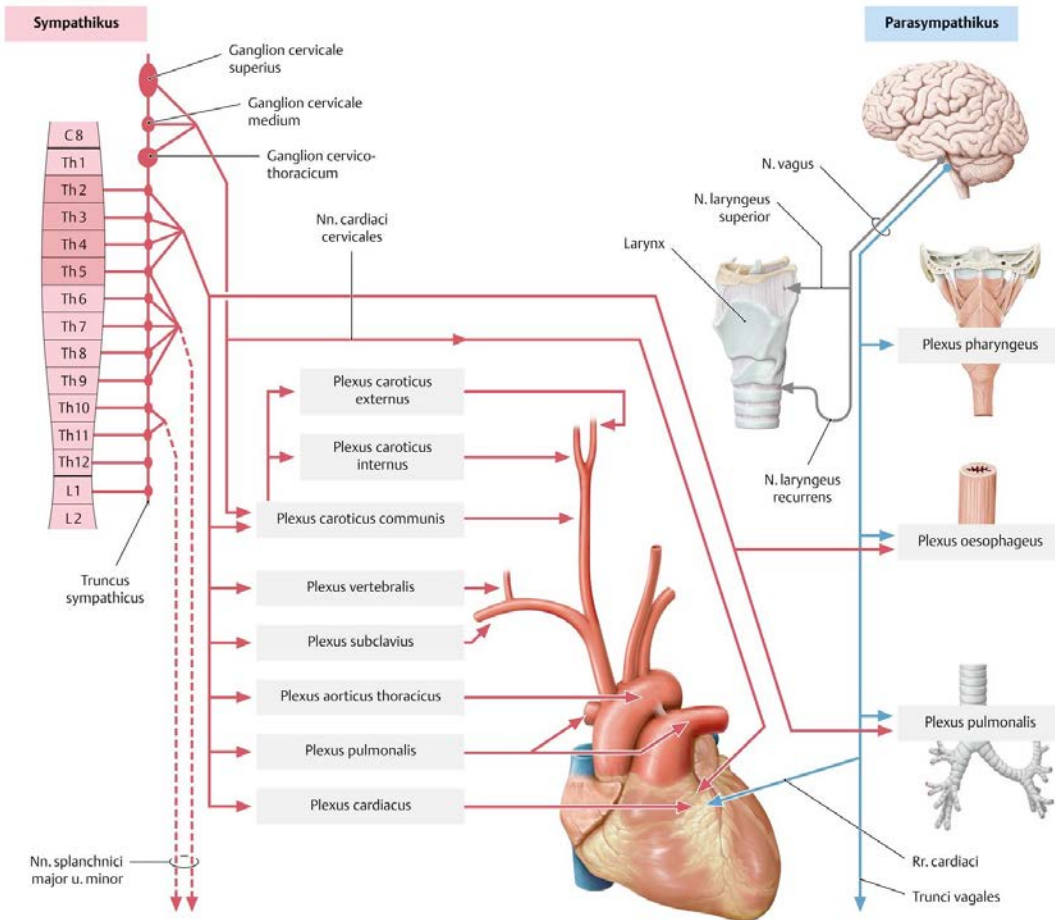


https://eref-thieme-de.medi.swissconsortium.ch/media?context=ebook&contextId=cs_18971747#cs_18971747/ebook_cs_18971747_SL86686465/imcs_19272858

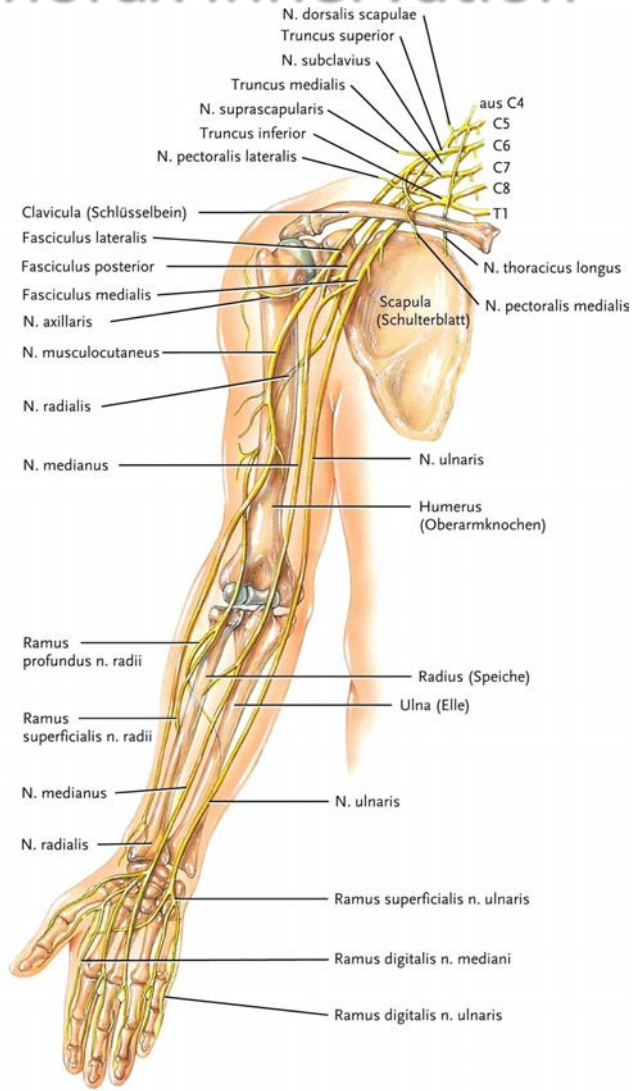


https://eref-thieme-de.medi.swissconsortium.ch/media?context=ebook&contextId=cs_18971747#cs_18971747/ebook_cs_18971747_SL86686465/imcs_19272848

Thorax Innervation

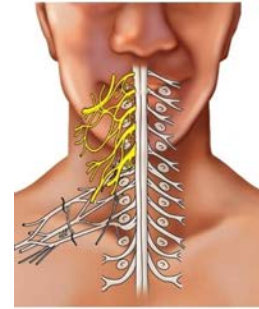


Thorax Innervation

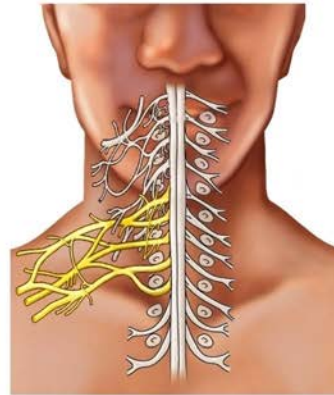


(b) Verzweigung der Nerven des Plexus brachialis

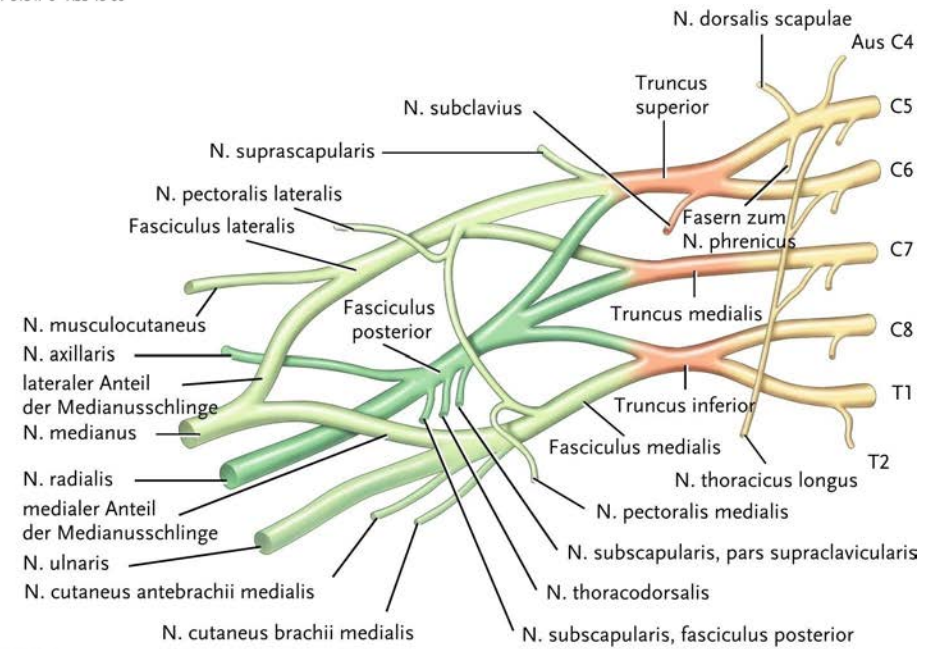
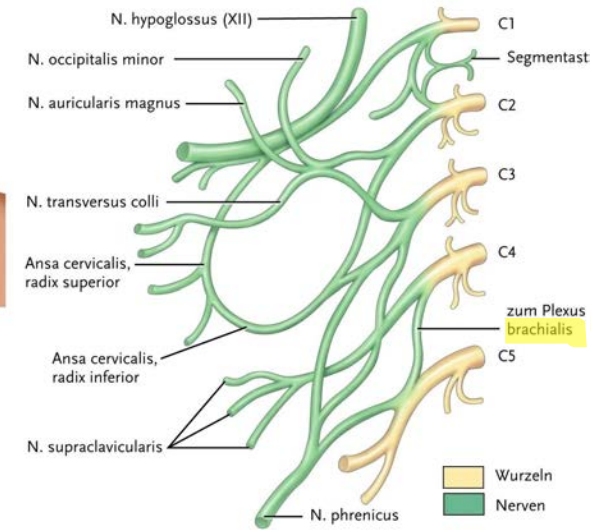
© 2006 Wiley-VCH, Weinheim
Tortora / Anatomie und Physiologie
ISBN: 3-527-31547-0 Abb-13-07b



© 2006 Wiley-VCH, Weinheim
Tortora / Anatomie und Physiologie
ISBN: 3-527-31547-0 Abb-13-06



- Wurzeln
- Trunci
- anteriore Anteile
- posteriore Anteile



(a) Ursprung des Plexus brachialis

© 2006 Wiley-VCH, Weinheim
Tortora / Anatomie und Physiologie
ISBN: 3-527-31547-0 Abb-13-07a

TOS (Thoracic Outlet Syndrom)

3 Hauptlokalisationen für Komprimierung beim TOS :

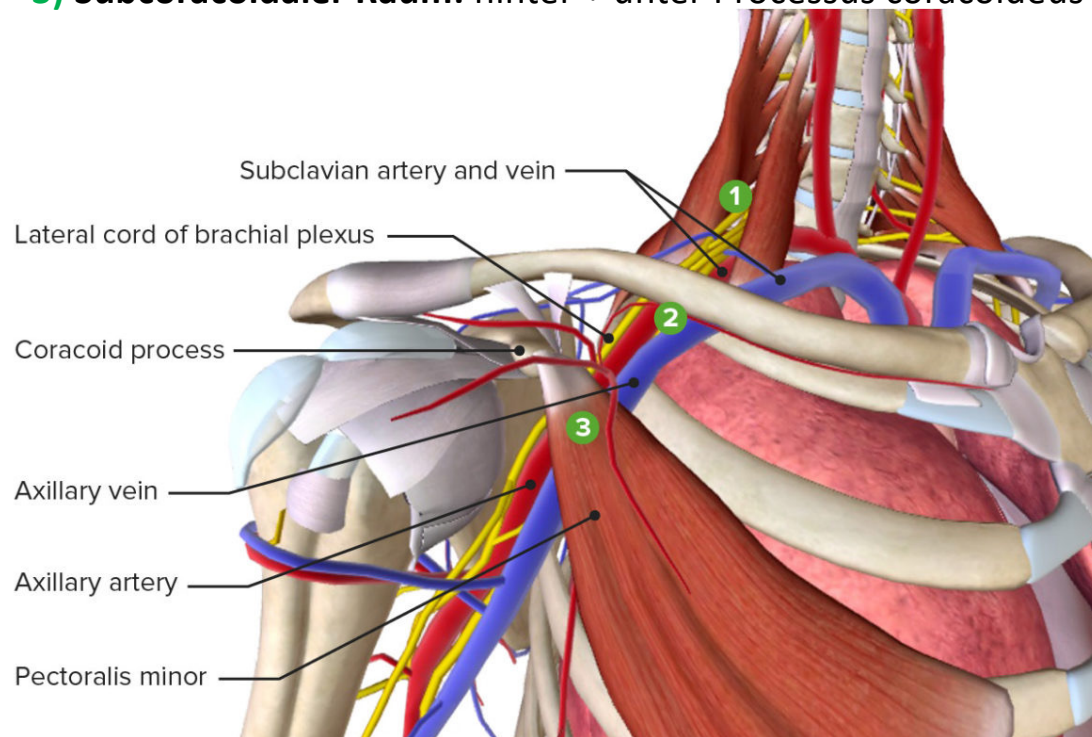
• 1) Scalenusdreieck

• Begrenzende Strukturen:

- Anterior: M. scalenus anterior
- Posterior: M. scalenus medius
- Inferior: 1. Rippe

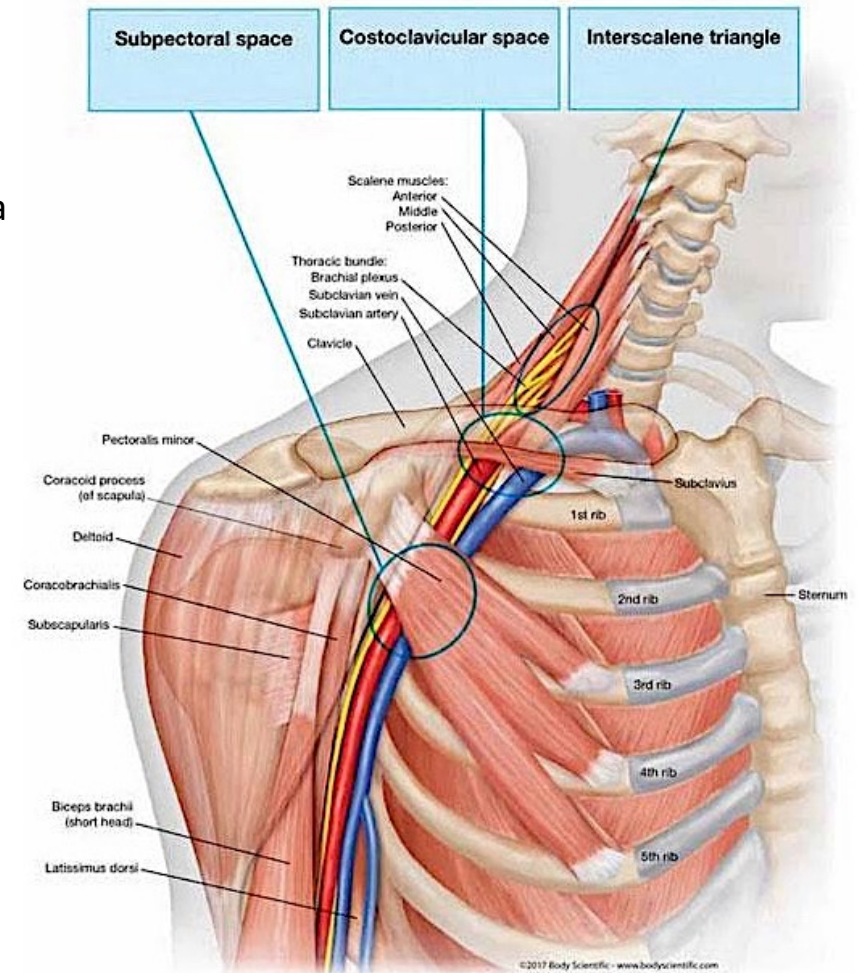
• 2) Costoclaviculärer Winkel / Raum: zw. Clavicula + 1. Rippe

• 3) Subcoracoidaler Raum: hinter + unter Processus coracoideus der Scapula



<https://www.lecturio.de/artikel/medizin/thoracic-outlet-syndrom/>

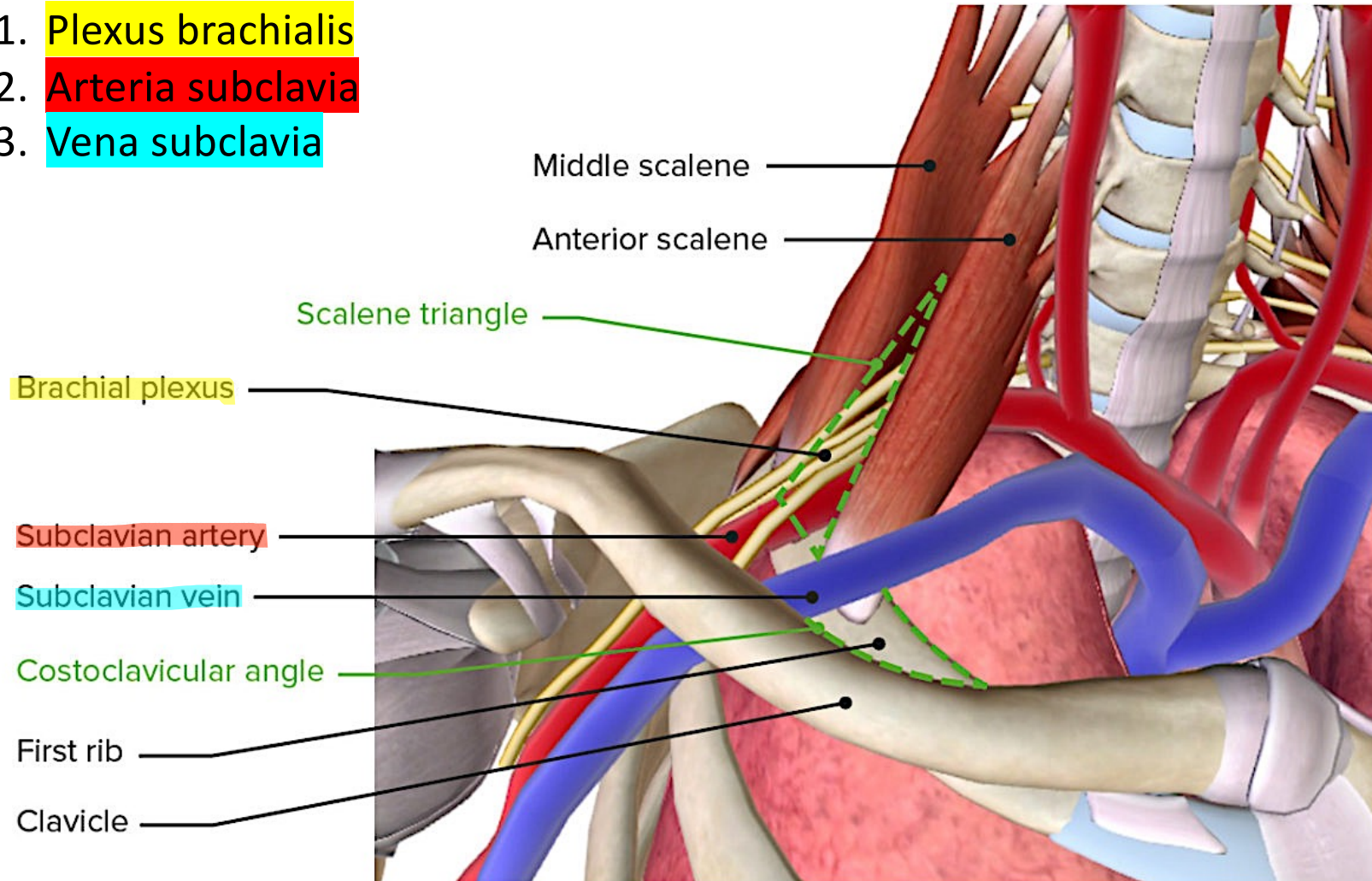
Normal Anatomy of the Thoracic Outlet Region



TOS (Thoracic Outlet Syndrom)

3 kritische Strukturen können bei TOS beeinträchtigt sein:

1. Plexus brachialis
2. Arteria subclavia
3. Vena subclavia

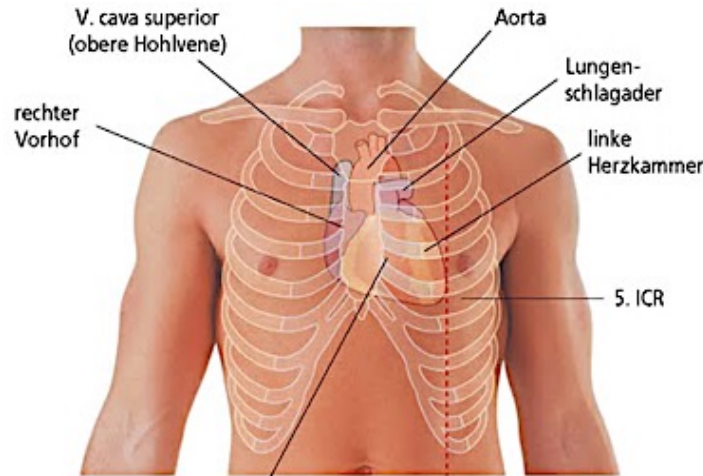


<https://www.lecturio.de/artikel/medizin/thoracic-outlet-syndrom/>

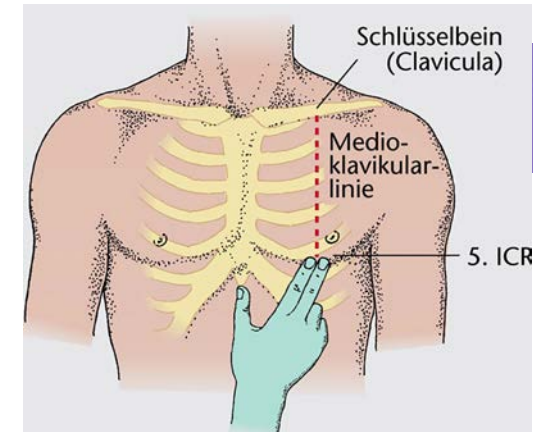
Herz: Lage

Herz, im Mediastinum:

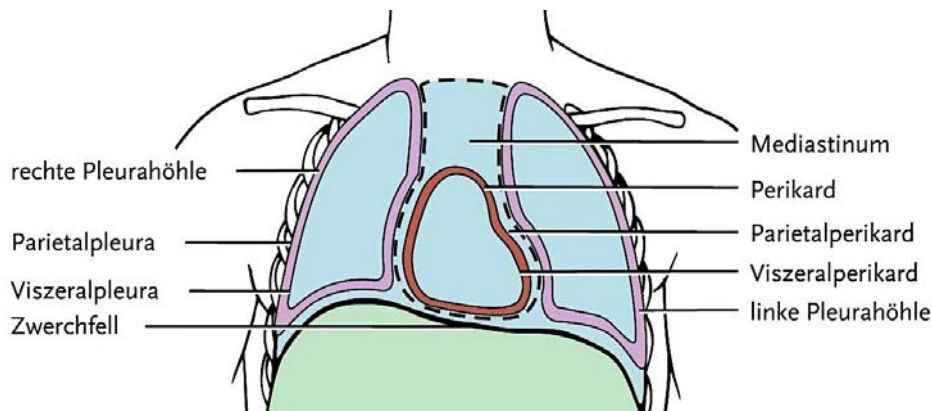
- Grösse: 1-1.5x Faust
- Masse: 200-300 g
- Länge: 12-14.5 cm
- Breite: 10 cm
- Ventilpumpe mit 4 Klappen (2x Segel-, 2x Taschenklappen)



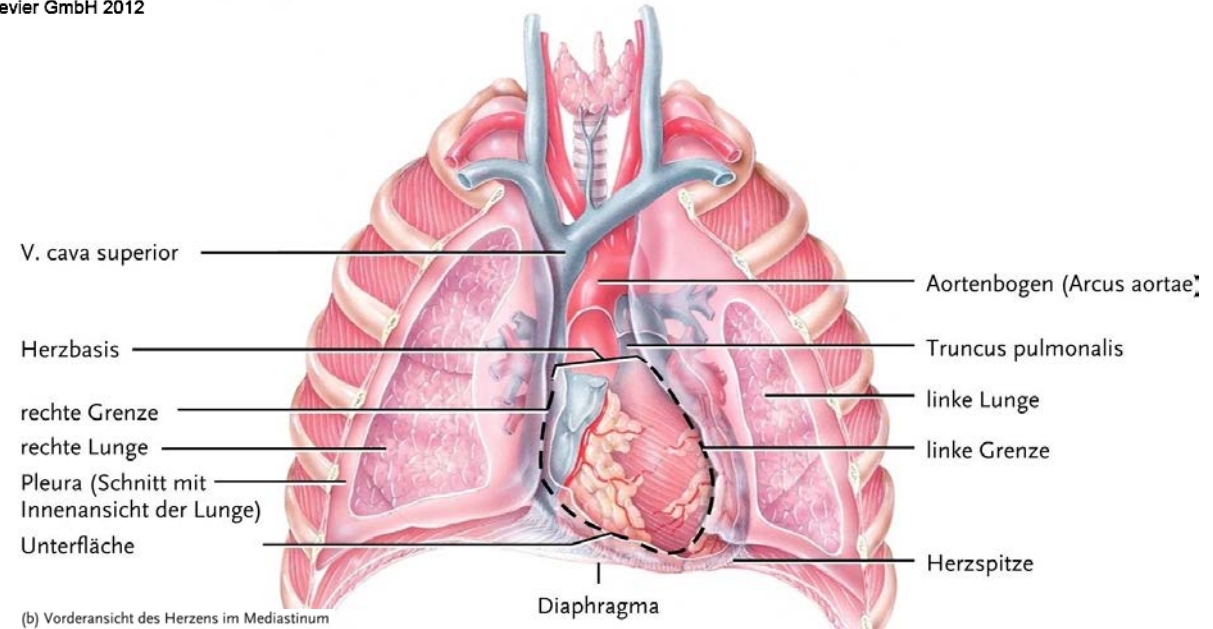
rechte Herzkammer Medioklavikularlinie
Abb. 14.1: Die Lage des Herzens. ICR = Interkostal- = Zwischenrippenraum. [E364]
 Menche: Biologie Anatomie Physiologie, 7. A., Elsevier GmbH 2012



Herzspitze nahe linke Brustwand;
 Schlag überträgt sich auf Brustwand
 = Herzspitzenstoss in
 Medioklavikularlinie zw. 5. + 6. Rippe
 (= 5. Interkostalraum = ICR)

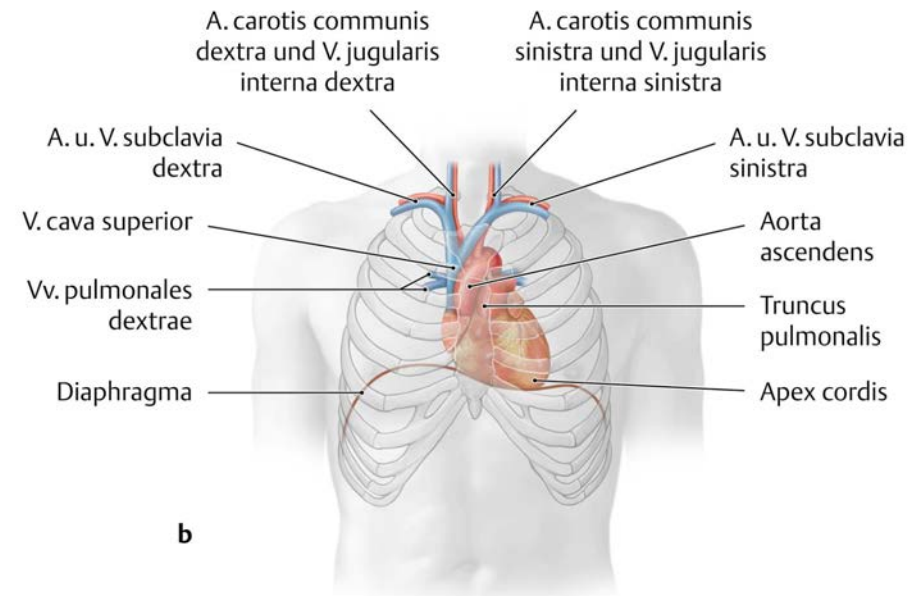
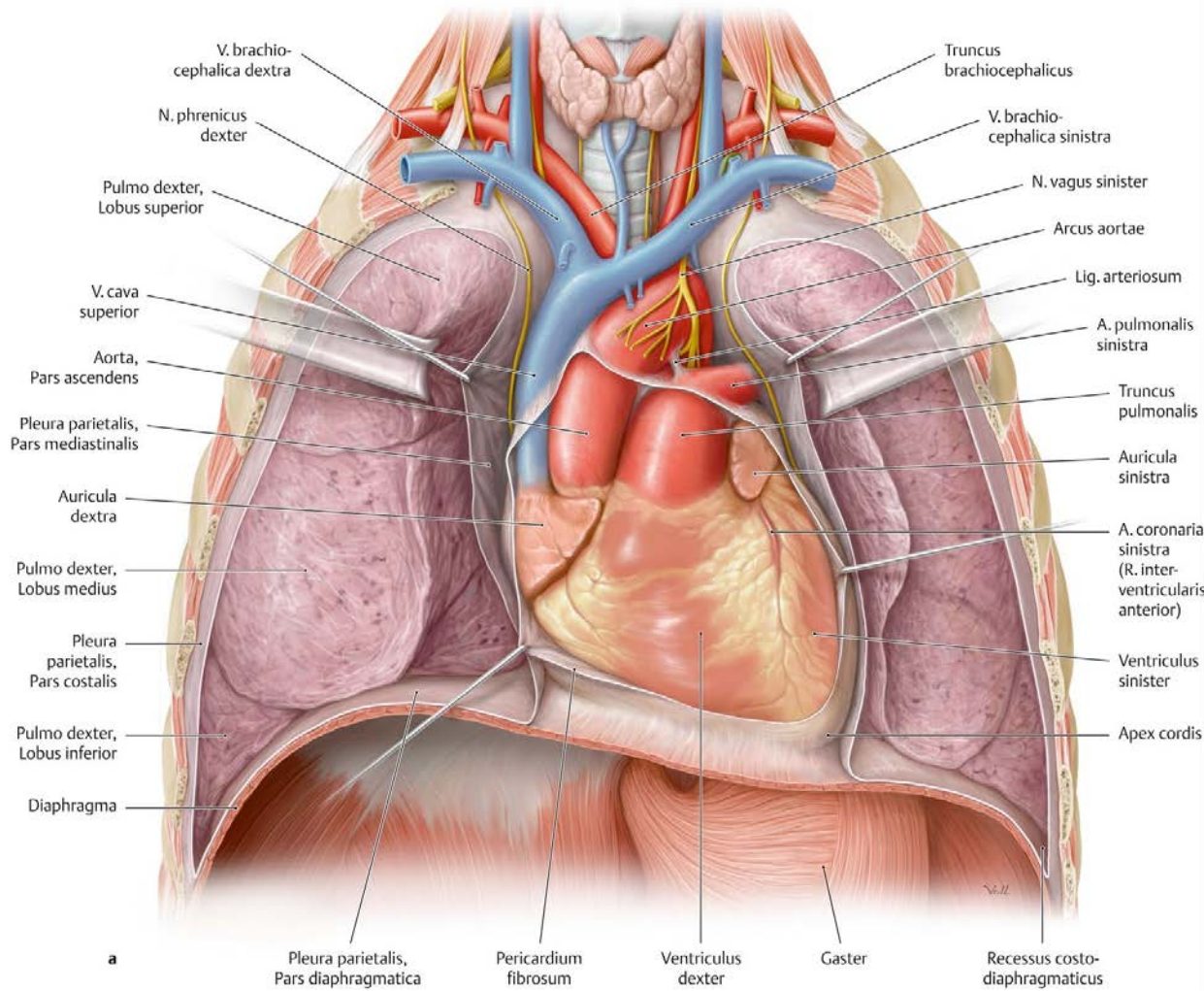


Mediastinum = Mittelfellraum:
 Raum median in Brusthöhle; ventral von Sternum,
 dorsal von Wirbelsäule begrenzt.
 Mit lockerem Bindegewebe

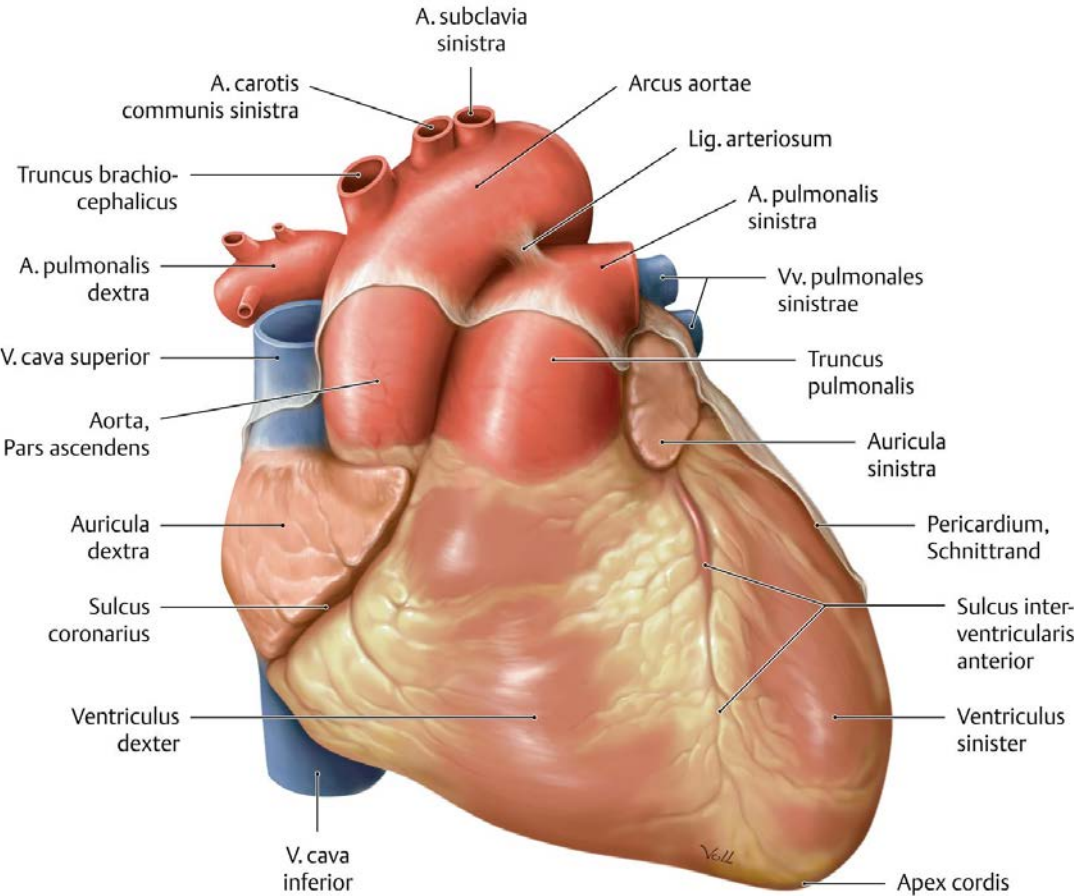


(b) Vorderansicht des Herzens im Mediastinum

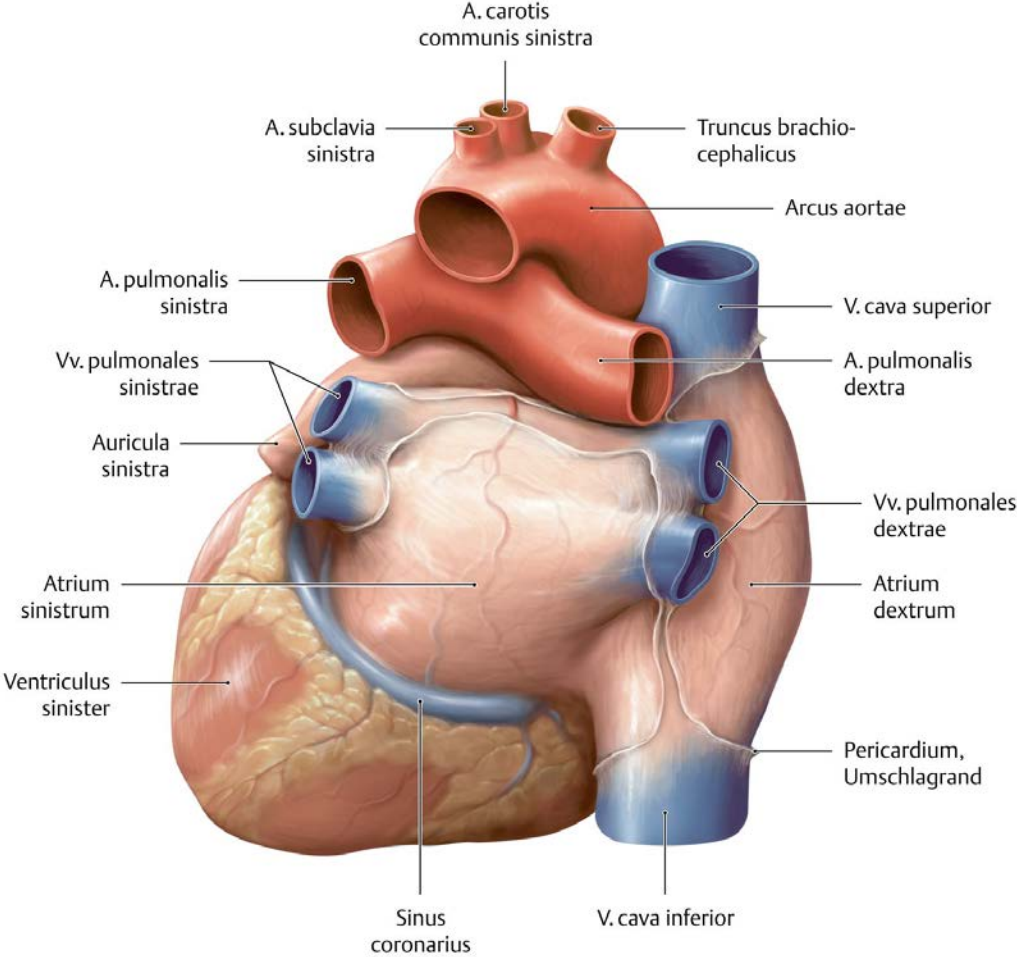
Herz Lage



Herz Anatomie

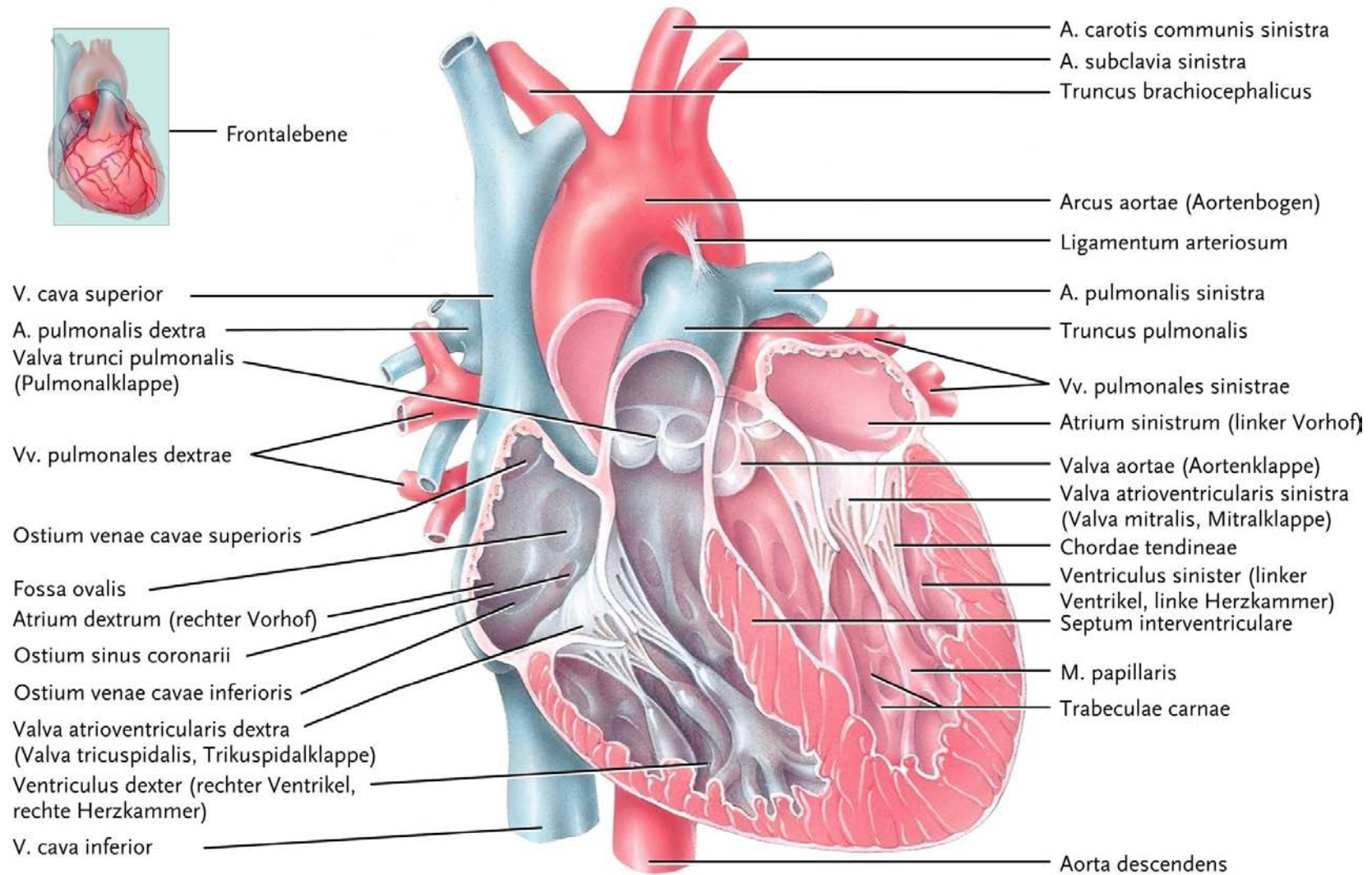


https://eref.thieme.de/licensed/images/sectionals/ebook_cs_18971747_SL86686710/cs_19272869.jpg



https://eref.thieme.de/licensed/images/sectionals/ebook_cs_18971747_SL86686710/cs_19272870.jpg

Herz Anatomie



(a) Frontalschnitt mit innerer Anatomie des Herzens, Ansicht von anterior

Herz Anatomie

Herzwand aus 3 Schichten:

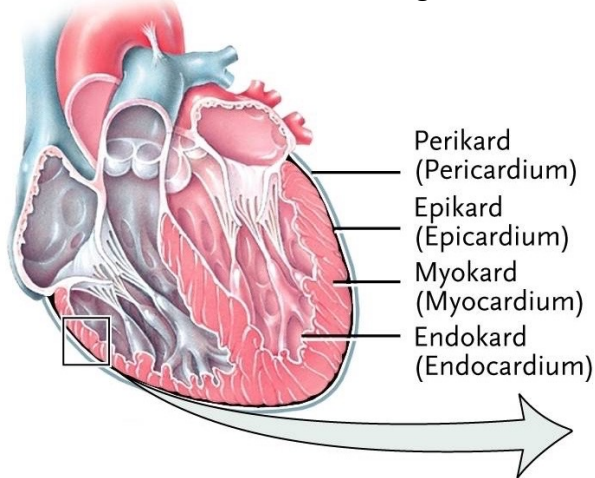
Epikard = äussere Schicht (entspricht viszeralem Blatt des serösen Perikards)

Myokard = mittlere Schicht; Herzmuskel

links: 8-11 mm

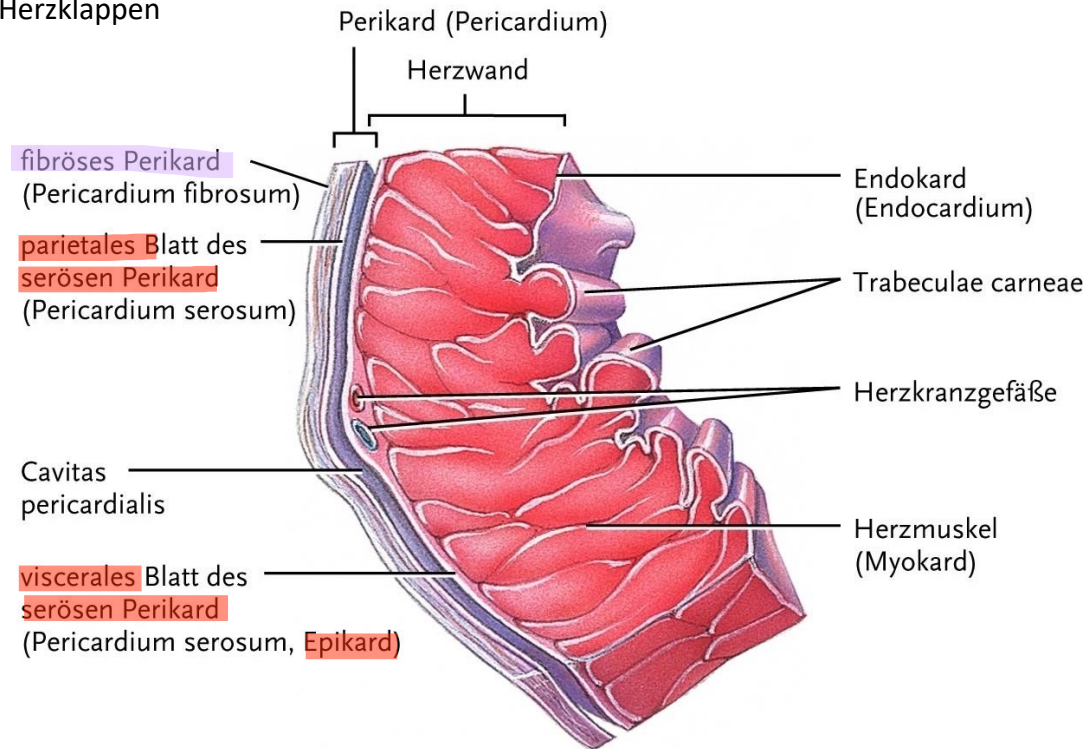
rechts: 2-4 mm

Endokard = innere Schicht; < 1 mm, glatt; bekleiden Herzklappen



Herzbeutel = Perikard: aus **fibrösem** + **serösem Anteil**:

- **Fibröser Anteil**
- **Seröser Anteil:**
 - **Parietales Blatt**
 - **Zw. parietalem + viszeralem Blatt: Perikardhöhle**
 - **Viszerales Blatt (= Epikard des Herzmuskels)**
- Perikard mit Zwerchfell + Pleura verwachsen = fixiert Herz im Mediastinum



(a) Ausschnitt aus dem Perikard und der rechten Herzkammerwand: Darstellung der Blätter des Perikards und der Schichten der Herzwand

Herz-Kreislauf: Herzklappen

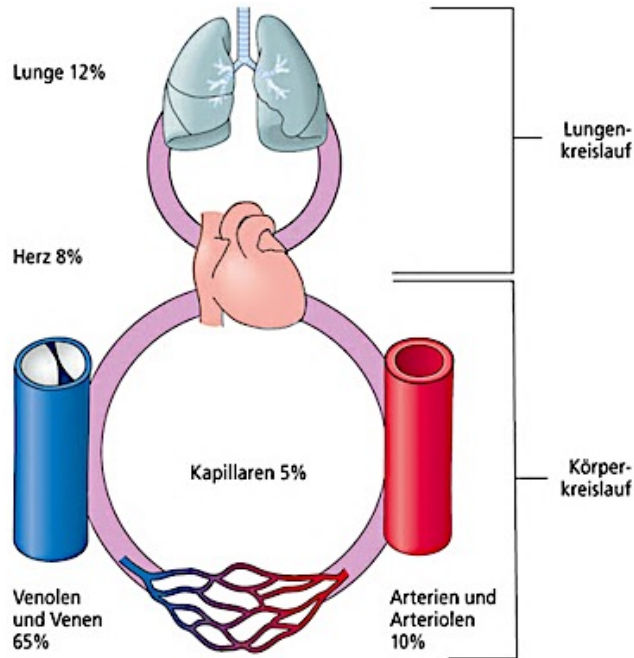
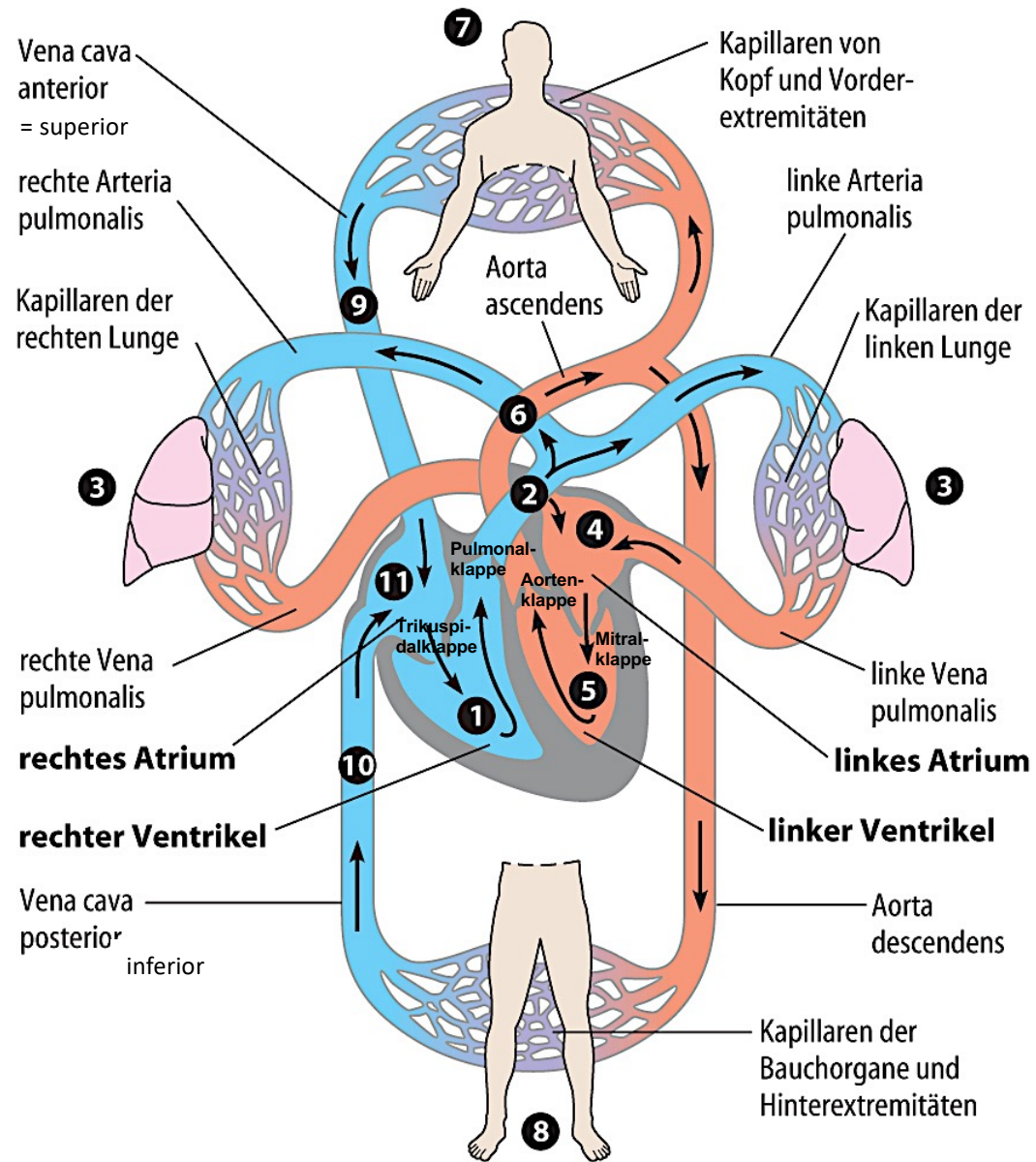


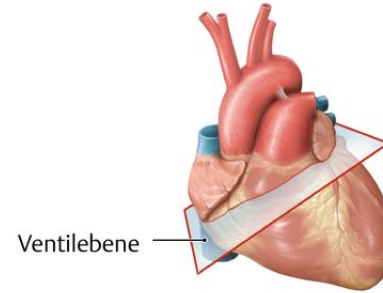
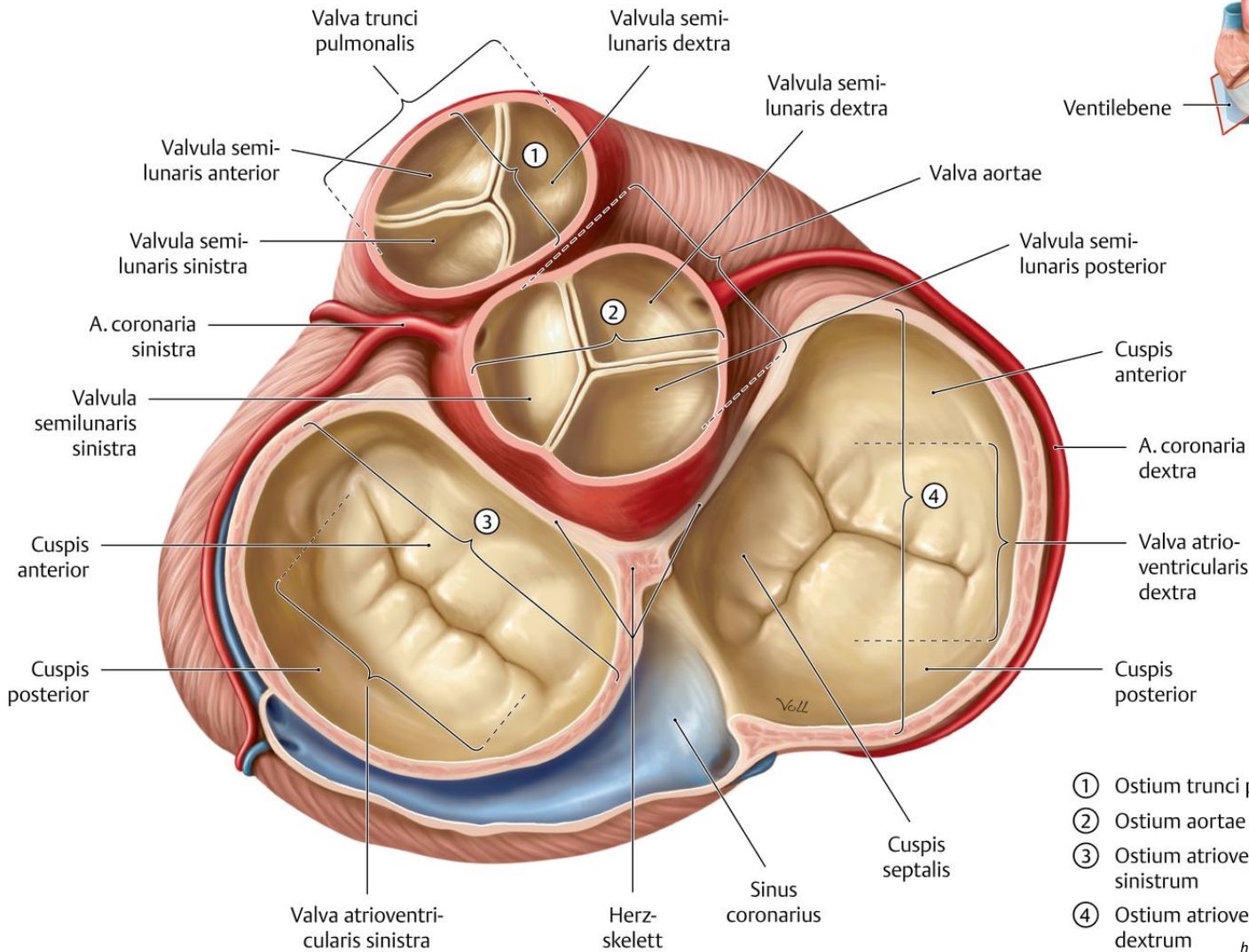
Abb. 15.7: Verteilung des Blutvolumens im Körper. 65 % des Blutvolumens befinden sich im venösen System.
Menche: Biologie Anatomie Physiologie, 7. A., Elsevier GmbH 2012

Blutfluss: „von Ort mit höherem zu Ort mit tieferem Druck“

- Cor pulmonale, wenn Druck in Lunge zu hoch



Herz: Klappen



Segelklappen (Atrioventrikularklappen) zw. Vorhof (Atrium) + Ventrikel,

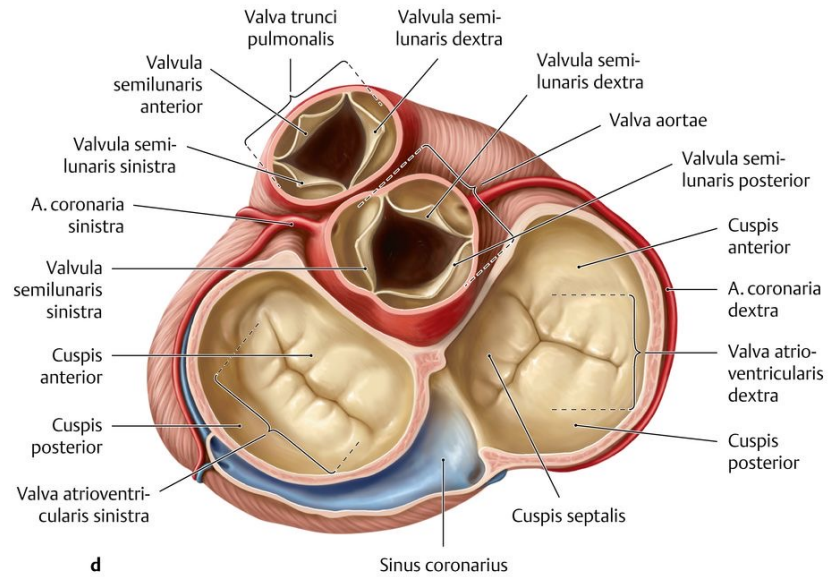
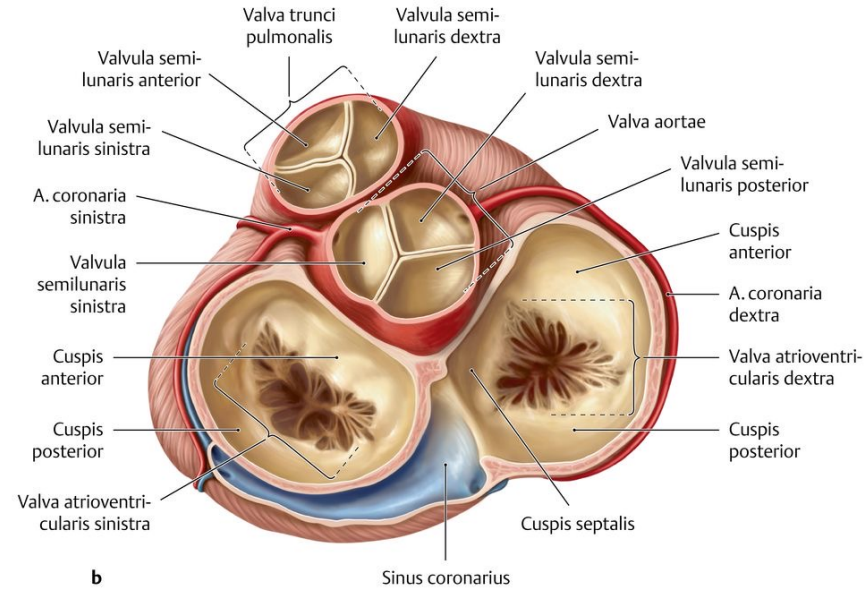
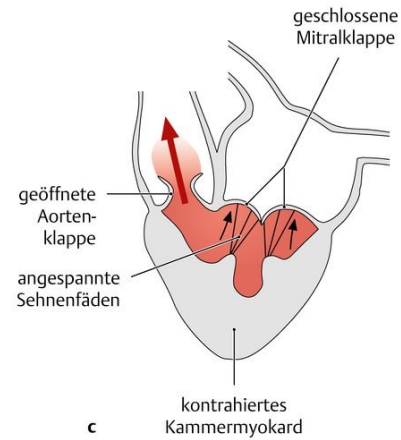
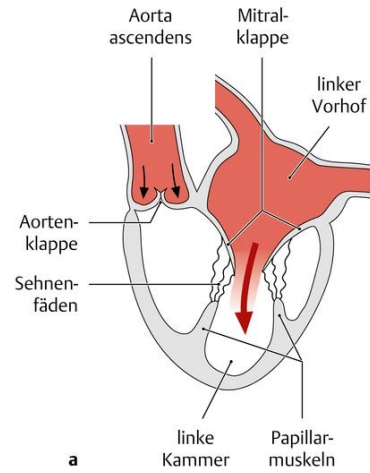
- rechts: Trikuspidalklappe
- links: Bikuspidalklappe / Mitralklappe

Taschenklappen (Semilunarklappen) zw. Ventrikel + wegführenden Arterien,

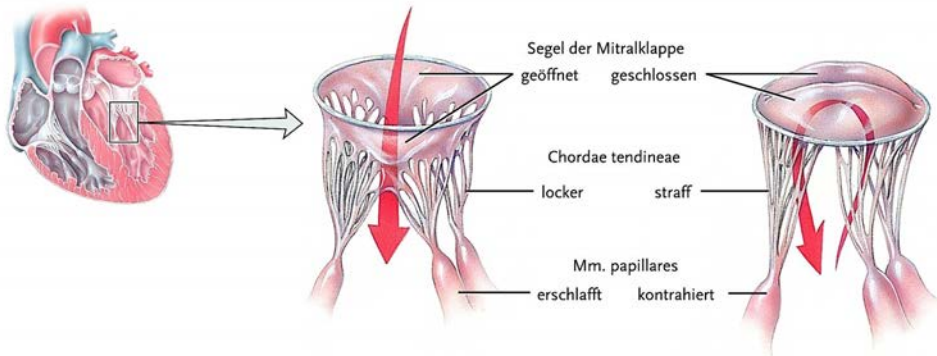
- links: Aortenklappe
- rechts: Pulmonalklappe

- ① Ostium trunci pulmonalis
- ② Ostium aortae
- ③ Ostium atrio-ventriculare sinistrum
- ④ Ostium atrio-ventriculare dextrum

Herz: Klappen



Herz: Klappen



(a) Mitralklappe (Valva atrioventricularis sinistra, Valva mitralis) geöffnet

(b) Mitralklappe (Valva atrioventricularis sinistra, Valva mitralis) geschlossen

© 2006 Wiley-VCH, Weinheim
Tortora / Anatomie und Physiologie
ISBN: 3-527-31547-0 Abb-20-06ab

Segelklappen (Atrioventrikularklappen) zw. Vorhof (Atrium) + Ventrikel,

verhindern Blutrückfluss von Ventrikel ins Atrium;
aktive Klappen (Papillarmuskeln!)

1. Herzton: «Segelfaltung» (erzeugt Blutverwirbelungen)

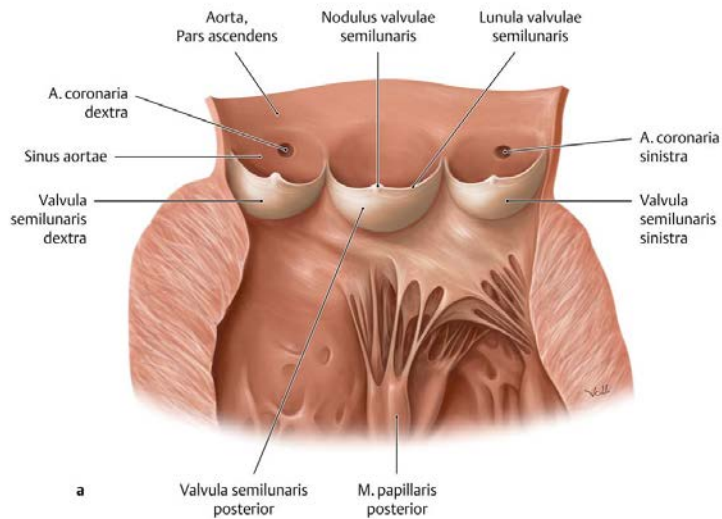
- rechts: Trikuspidalklappe
- links: Bikuspidalklappe / Mitralklappe

Taschenklappen (Semilunarklappen) zw. Ventrikel +
wegführenden Arterien, verhindern Blutrückfluss von Arterien
zurück in Ventrikel;

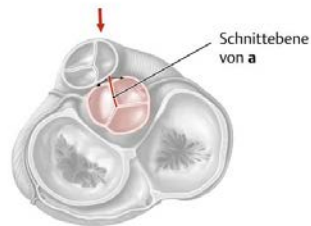
passive Klappen (Druckdifferenz)

2. Herzton (Klappenschluss)

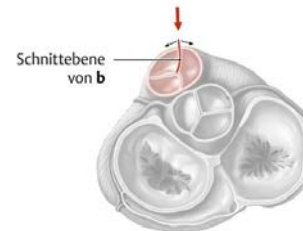
- links: Aortenklappe
- rechts: Pulmonalklappe



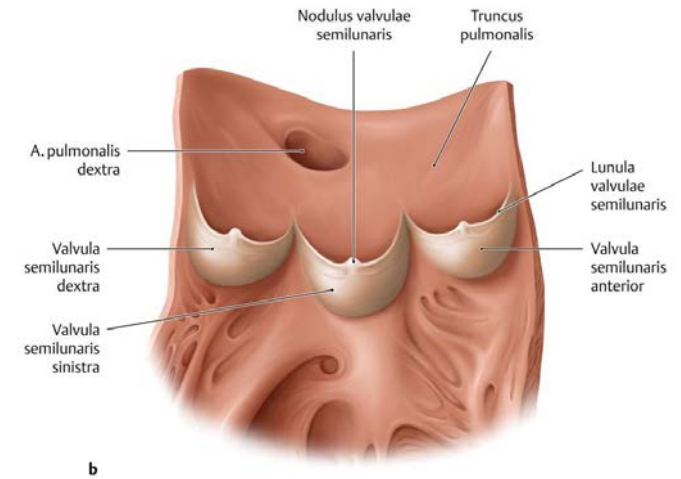
a



Schnittebene von a



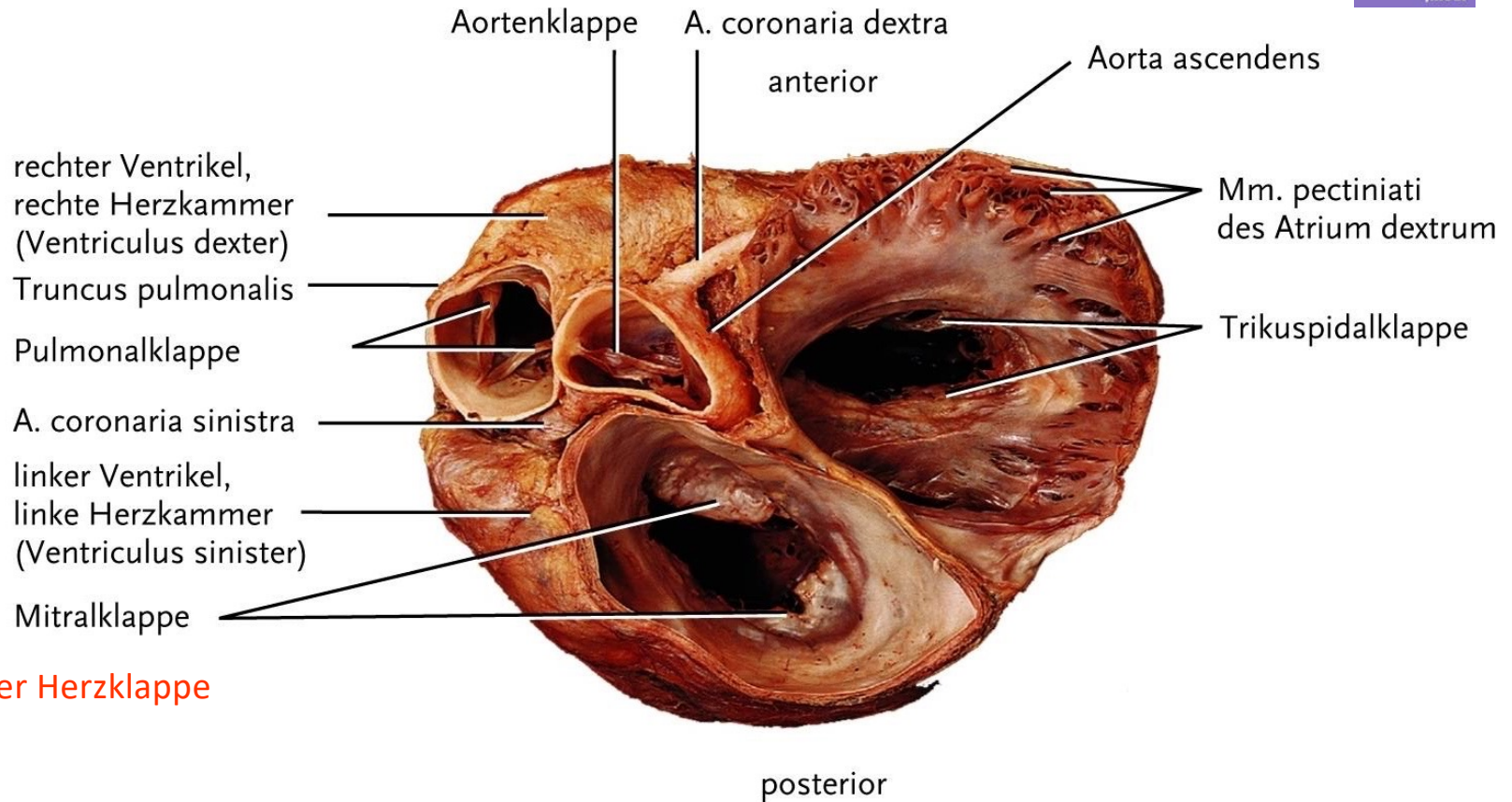
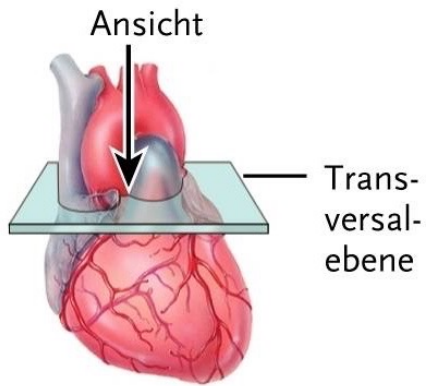
Schnittebene von b



b

https://eref.thieme.de/licensed/images/sectionals/ebook_cs_18971747_SL86686836/cs_19272882.jpg

Herz: Klappen



Herzklappenpathologie:

Stenose =

verringerte Öffnungsfähigkeit der Herzklappe
 → *Druckbelastung!*

Insuffizienz =

eingeschränkte Funktion/Leistung;
 Klappe undicht
 → *Blutrückfluss; Volumenbelastung*

(e) Valva atrioventricularis und Valva semilunaris, Ansicht von oben

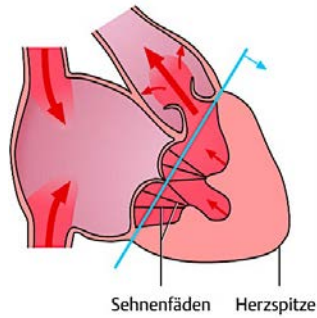
Herz: Klappen

Kammersystole:

Anspannungsphase: Klappen geschlossen, Ventrikel voll. Myokard Anspannung → Druck ↑.

Austreibungsphase: Muskelkontraktion ↑ → Druck > Druck in Pulmonalarterie + Aorta → Taschenklappen öffnen → 70ml pro Ventrikel raus (= ca. 1/2 Ventrikelfüllung) Klappenebene Richtung Spitze verschoben → Vorhöfe gedehnt → Druck in Atria ↓

= **Ventilebenenmechanismus**



b Systole

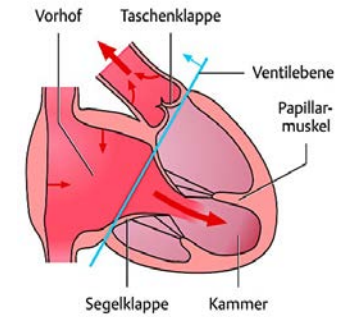
Kammerdiastole:

Entspannungsphase: Kammermyokard erschlafft → Kammerdrücke ↓ → Klappen schliessen.

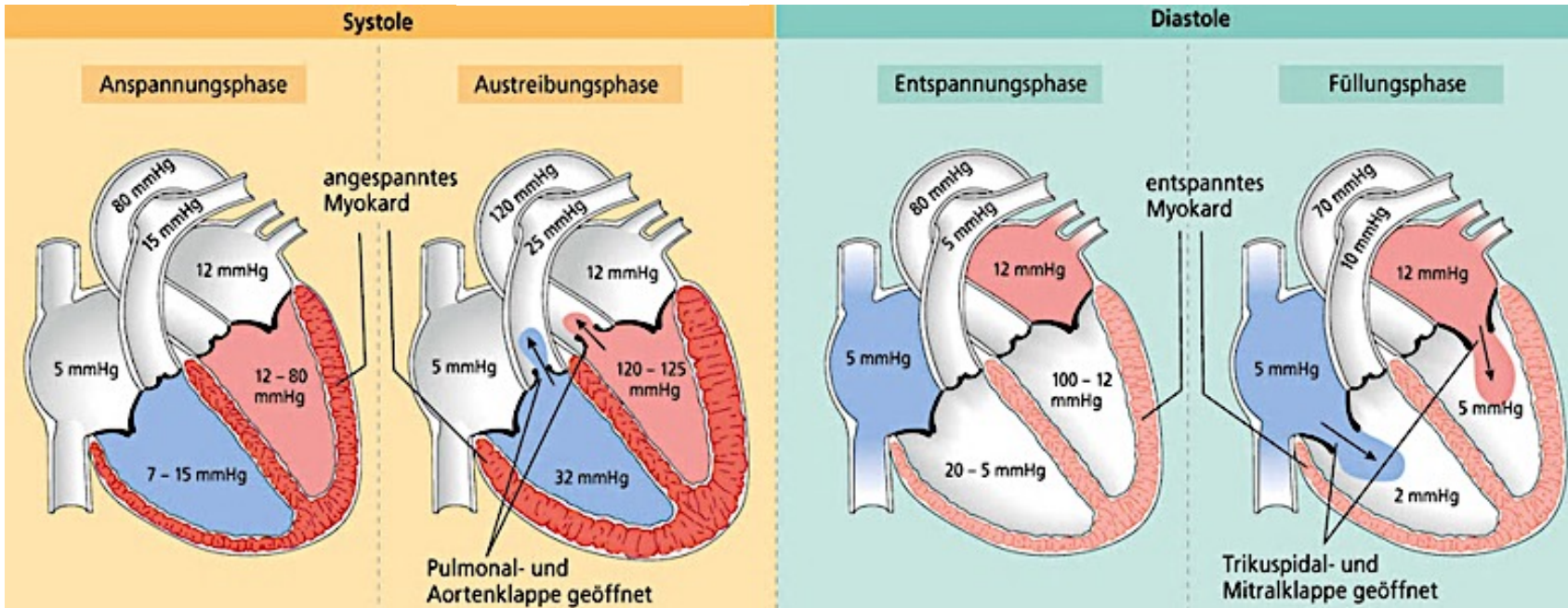
Klappenebene Richtung Basis → Ventrikel geweitet → Druck in Ventrikel ↓

= **Ventilebenenmechanismus**

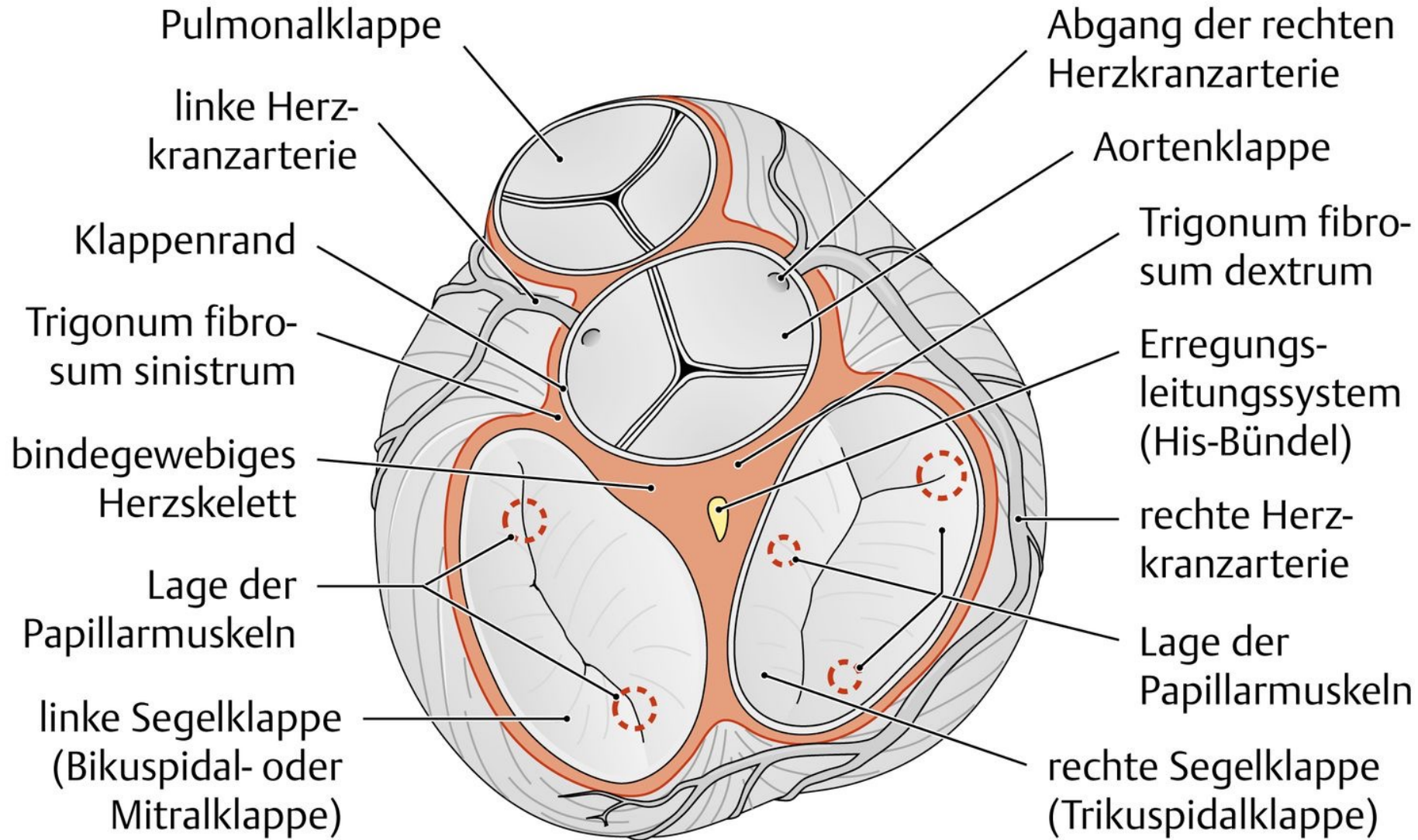
Füllungsphase: Kammerdruck < Vorhofdruck → Segelklappen öffnen → Blut aus Atria in Ventrikel, passiv. (aktive Vorhofkontraktion trägt nur 10% zu Kammerfüllung bei).



a Diastole



Herz: Herzskelett

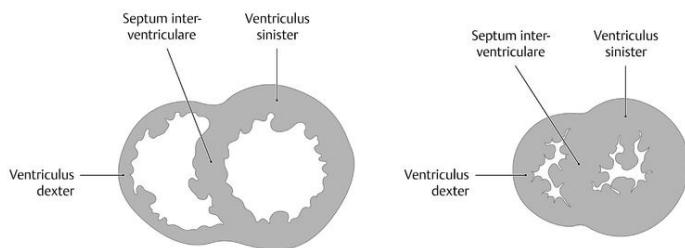
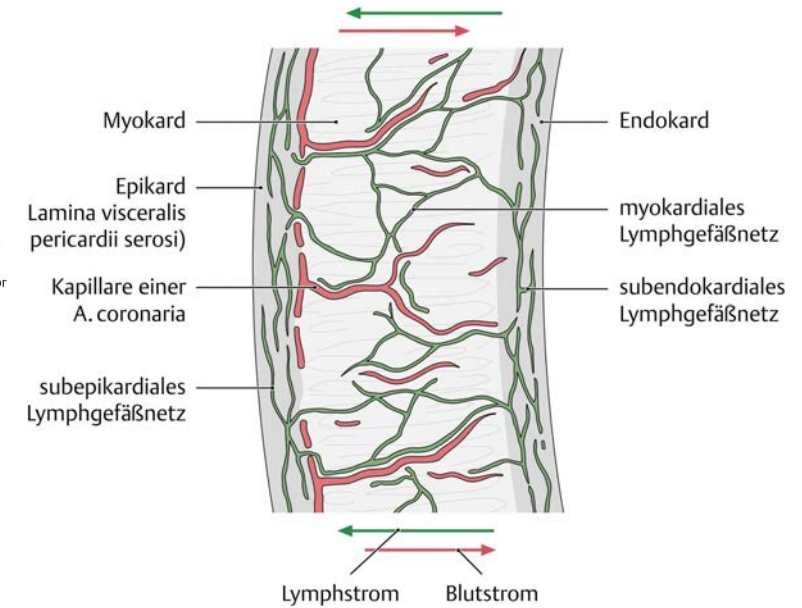
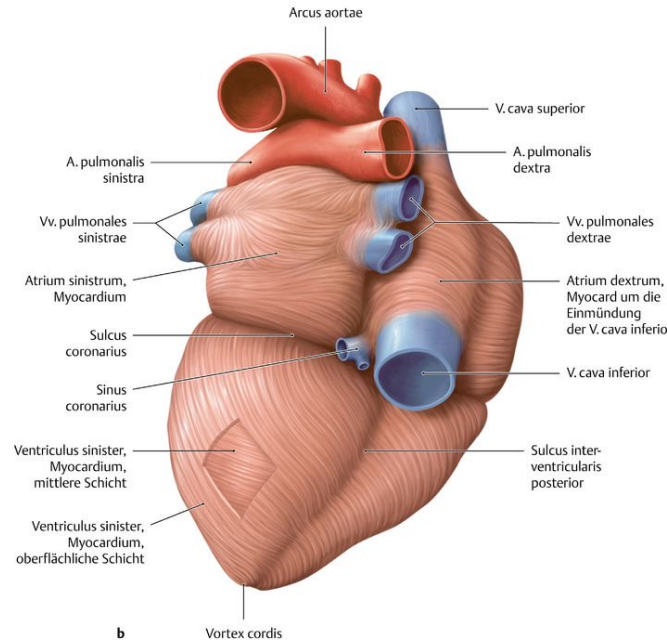
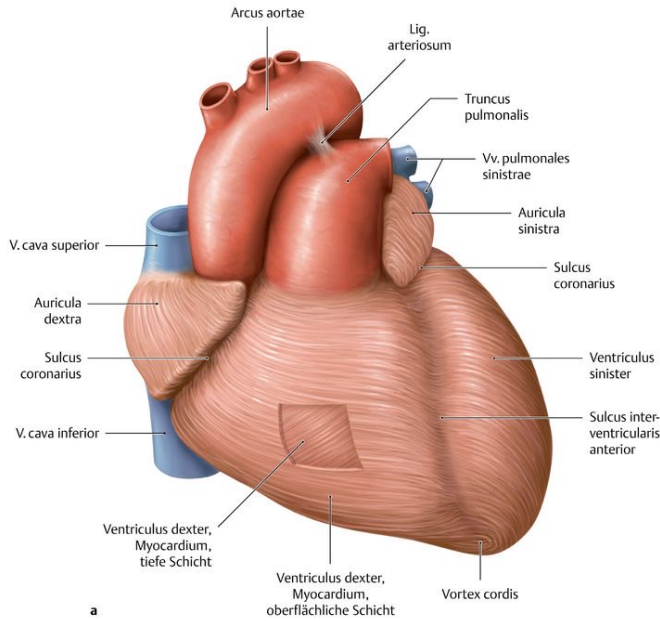


Herz Versorgung Myokard

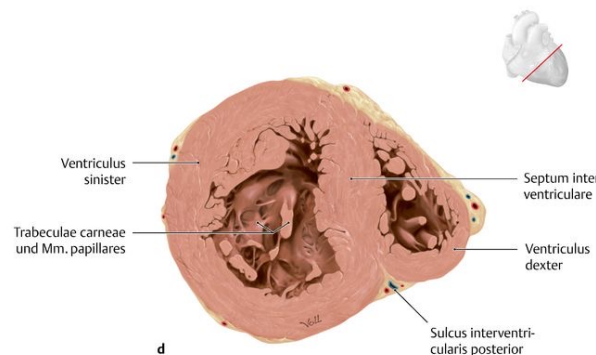
Durchblutung Myokard von epikardial nach endokardial.
 Subendokard (innere Schicht) :am weitesten weg von epikardialen Koronararterien +
 höchstem Wanddruck ausgesetzt = am empfindlichsten für O₂ Mangel

→ Ischämie beginnt subendokardial.

Längerer Gefäßverschluss: Nekrose von innen nach aussen („wavefront phenomenon“)



https://eref.thieme.de/licensed/images/sectionals/ebook_cs_18971747_SL86686771/cs_19272873.jpg

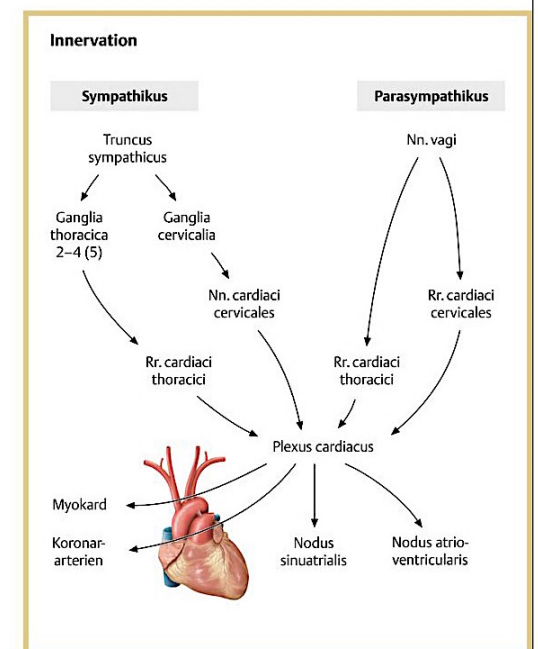
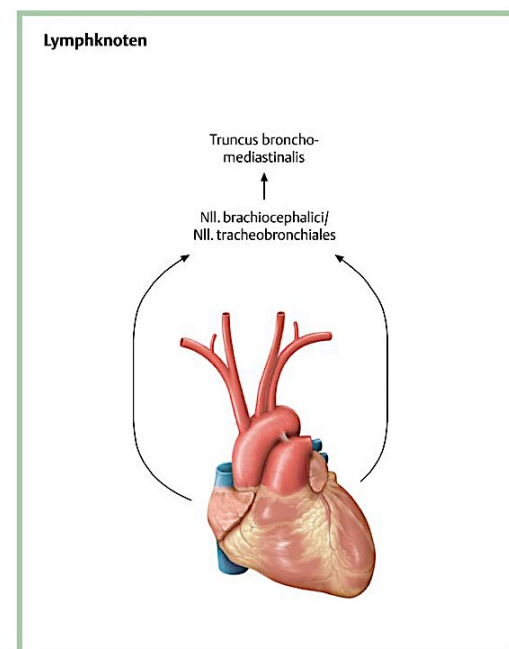
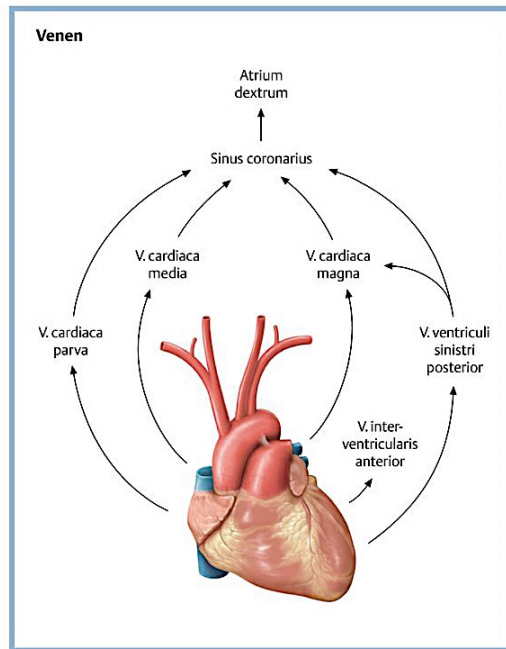
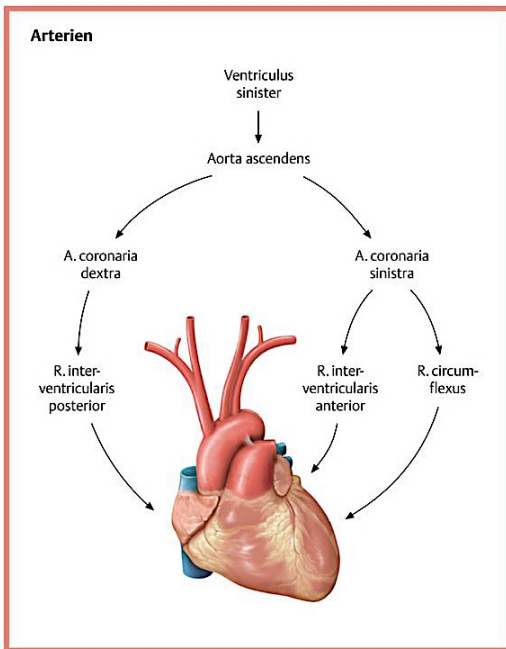


Myokard: ausgedehntes myokardiales Geflecht sammelt Myokard-Lympe + Lympe aus subendokardialem Geflecht.

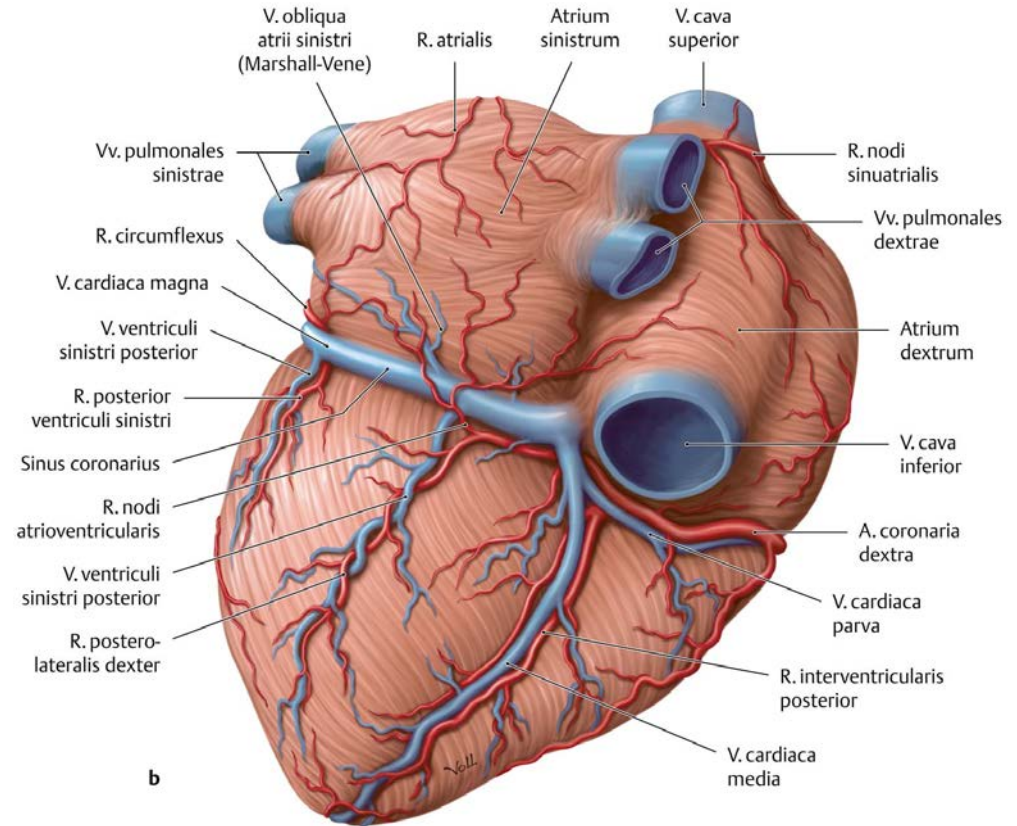
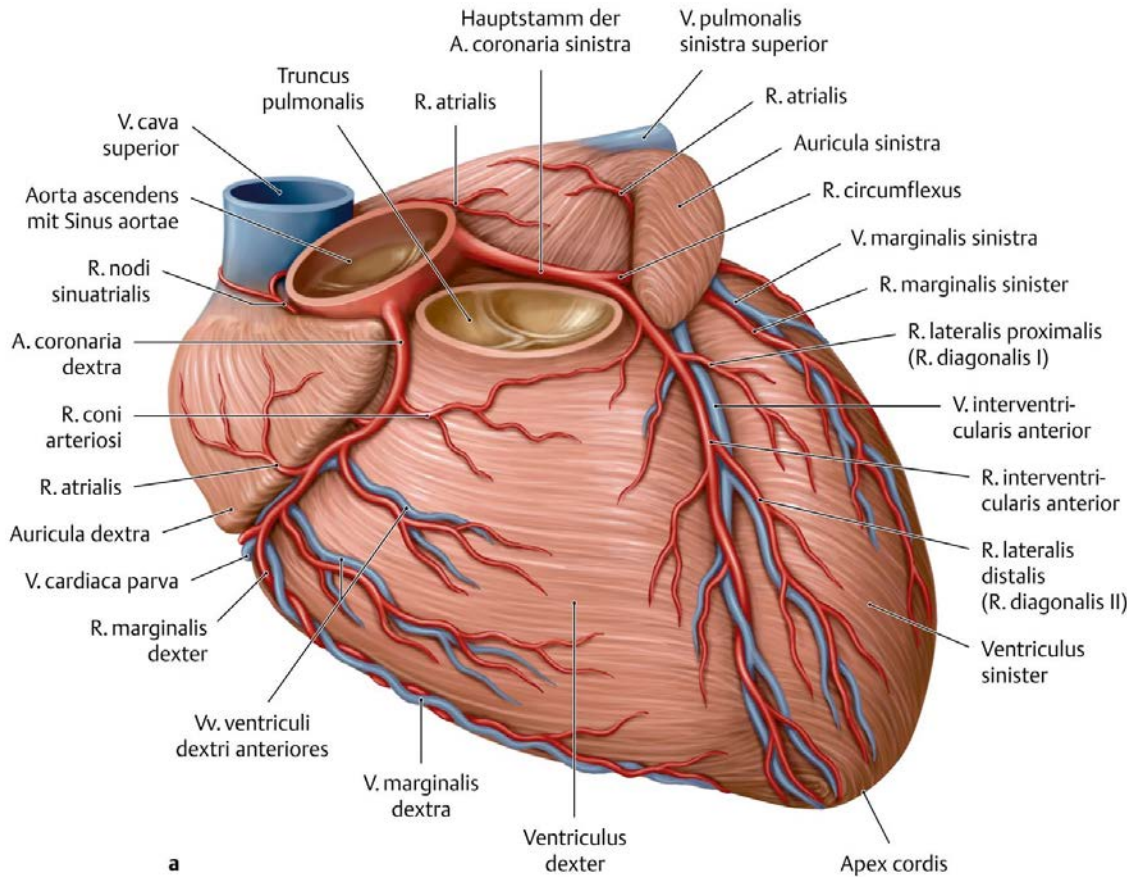
Arteriell Blut (rote Pfeile) + Lympe (grüne Pfeile) in Gegenstromrichtung.

https://eref.thieme.de/licensed/images/sectionals/ebook_cs_18971747_SL86687348/cs_19272967.jpg

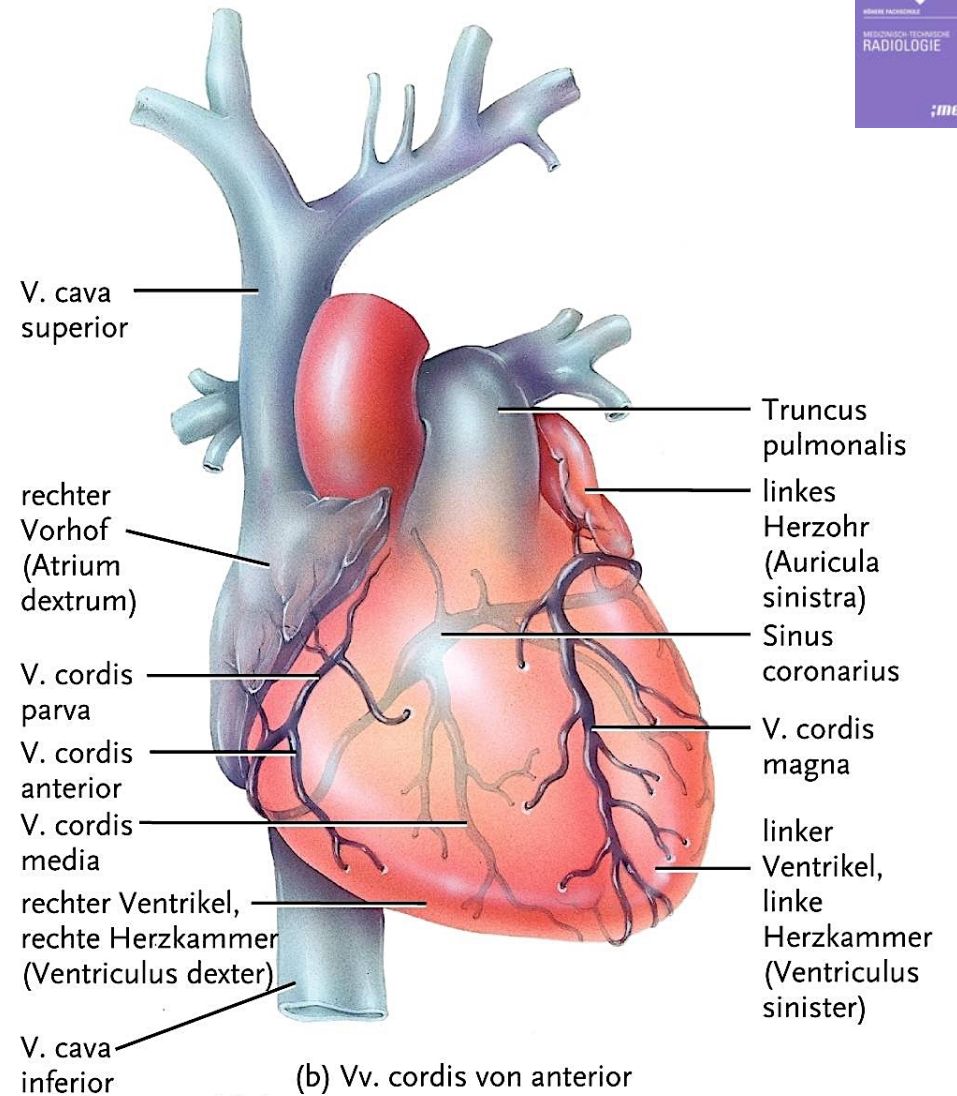
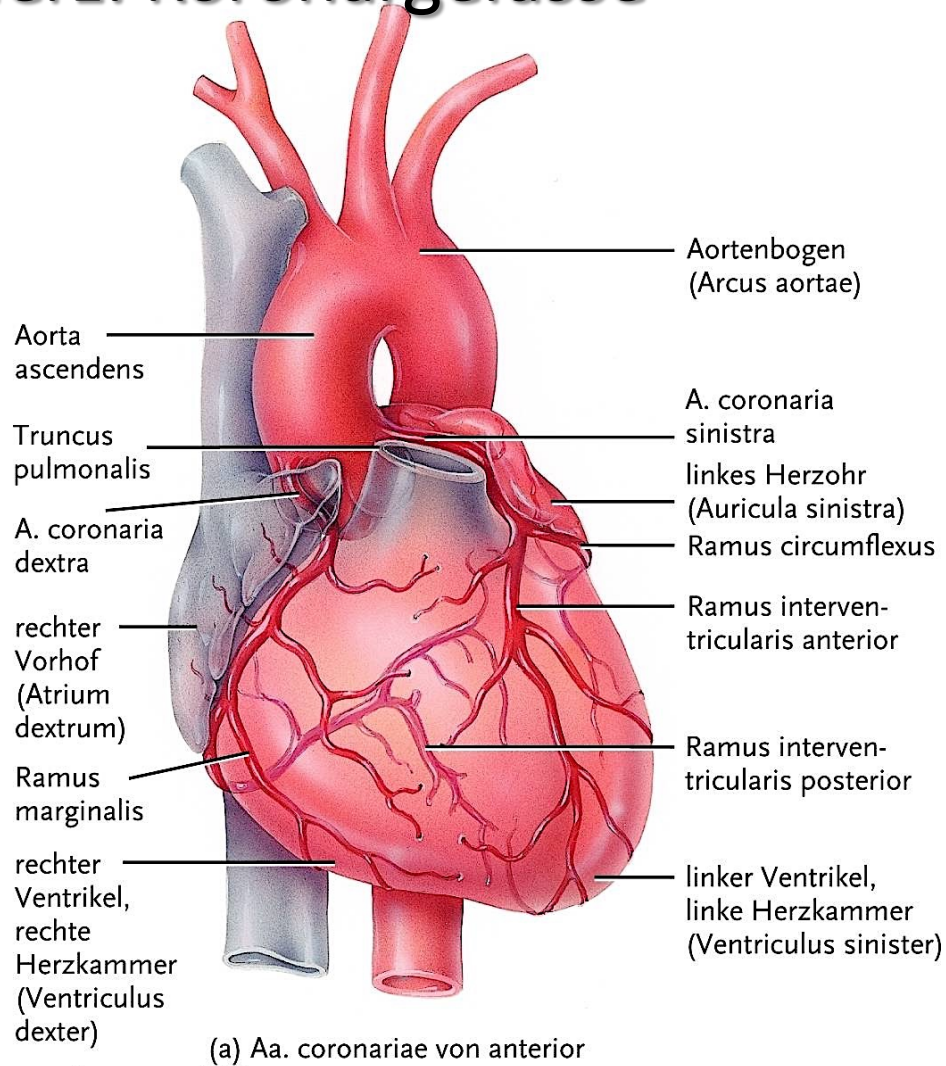
Herz Versorgung



Herz: Koronargefäße

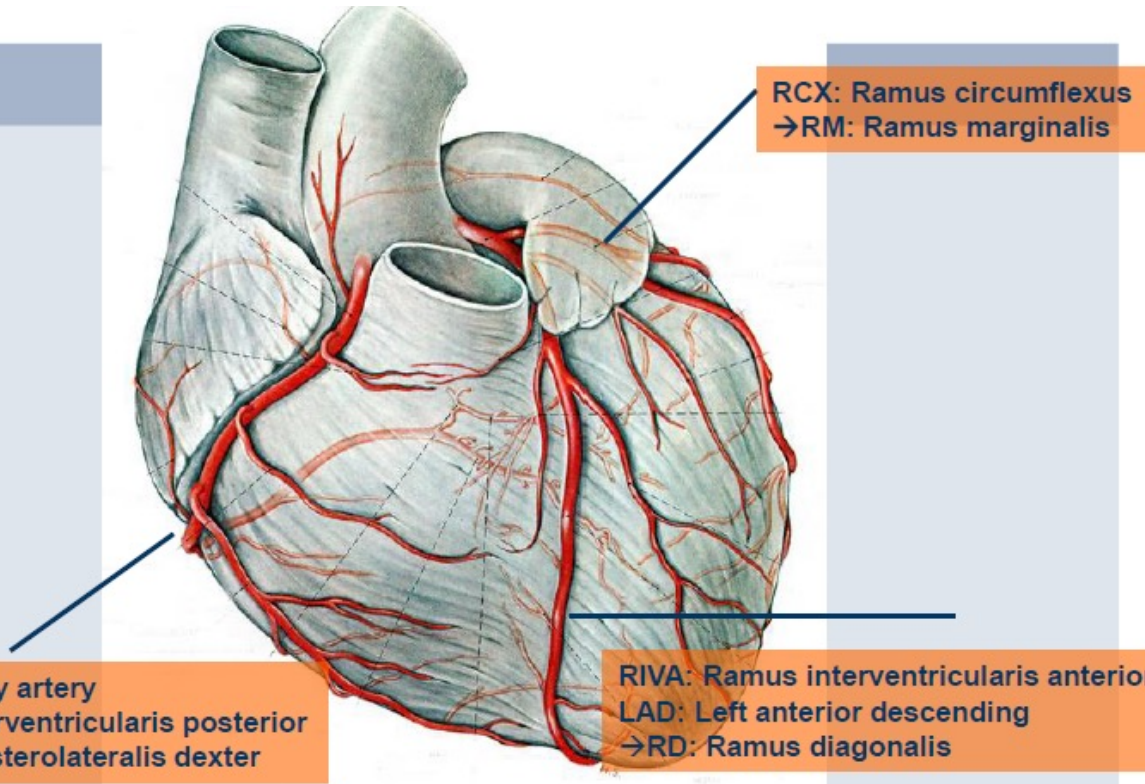


Herz: Koronargefäße

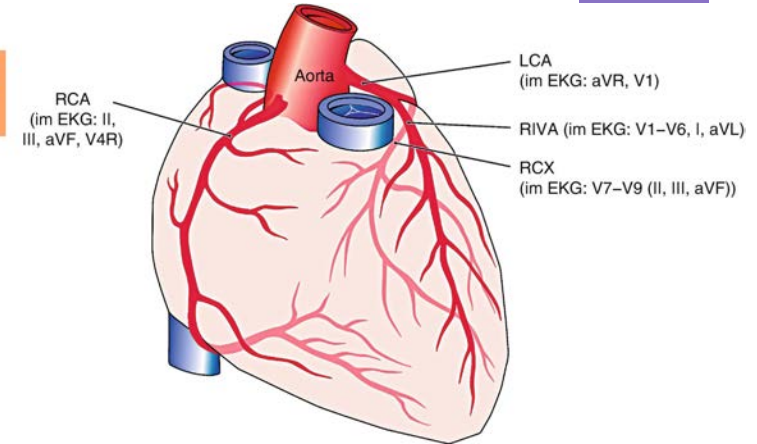


Herz: Koronararterien

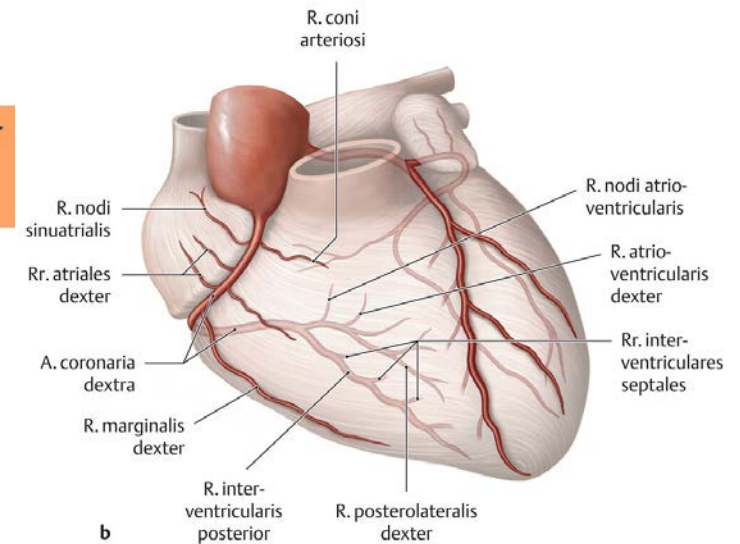
Anatomie



<https://www.repetico.de/card-61934391>

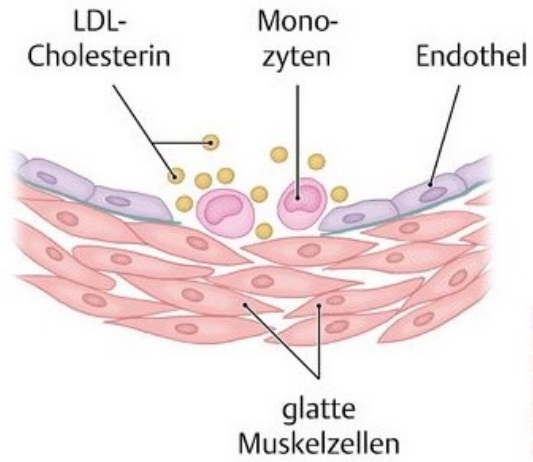


<https://eref.thieme.de/cockpits/clAna0001clRettdienst0001/0/coAna00025/4-5618>

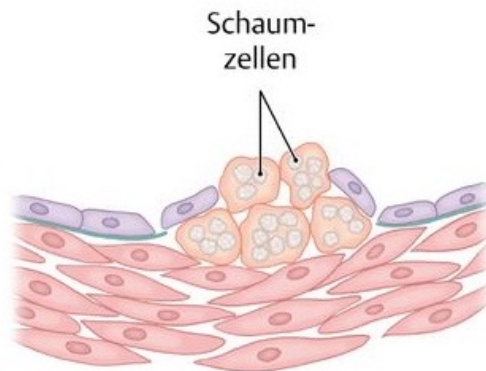


- Koronararterien entspringen aus einer Einbuchtung der Aorta kurz hinter (oberhalb) der Aortenklappe
- rechte Koronararterie: Arteria coronaria dextra (RCA mit RIVP u. RPLD)
- linke Koronararterie: Arteria coronaria sinistra (LCA): Aufspaltung in circum + anterior, Ramus interventricularis anterior (RIVA, LAD, RD), Ramus circumflexus (RCX + RM)

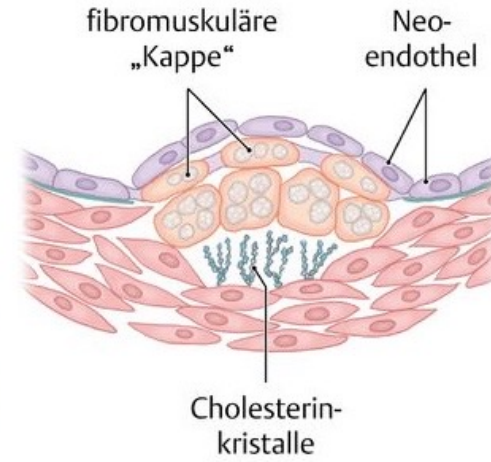
Arteriosklerotische Koronargefäßveränderung



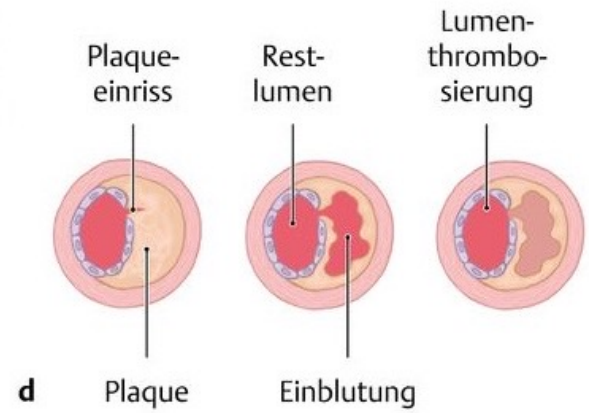
a



b

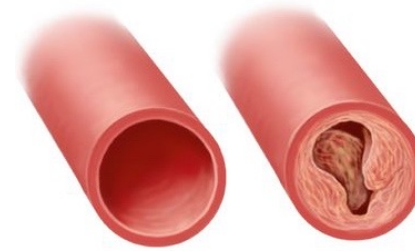
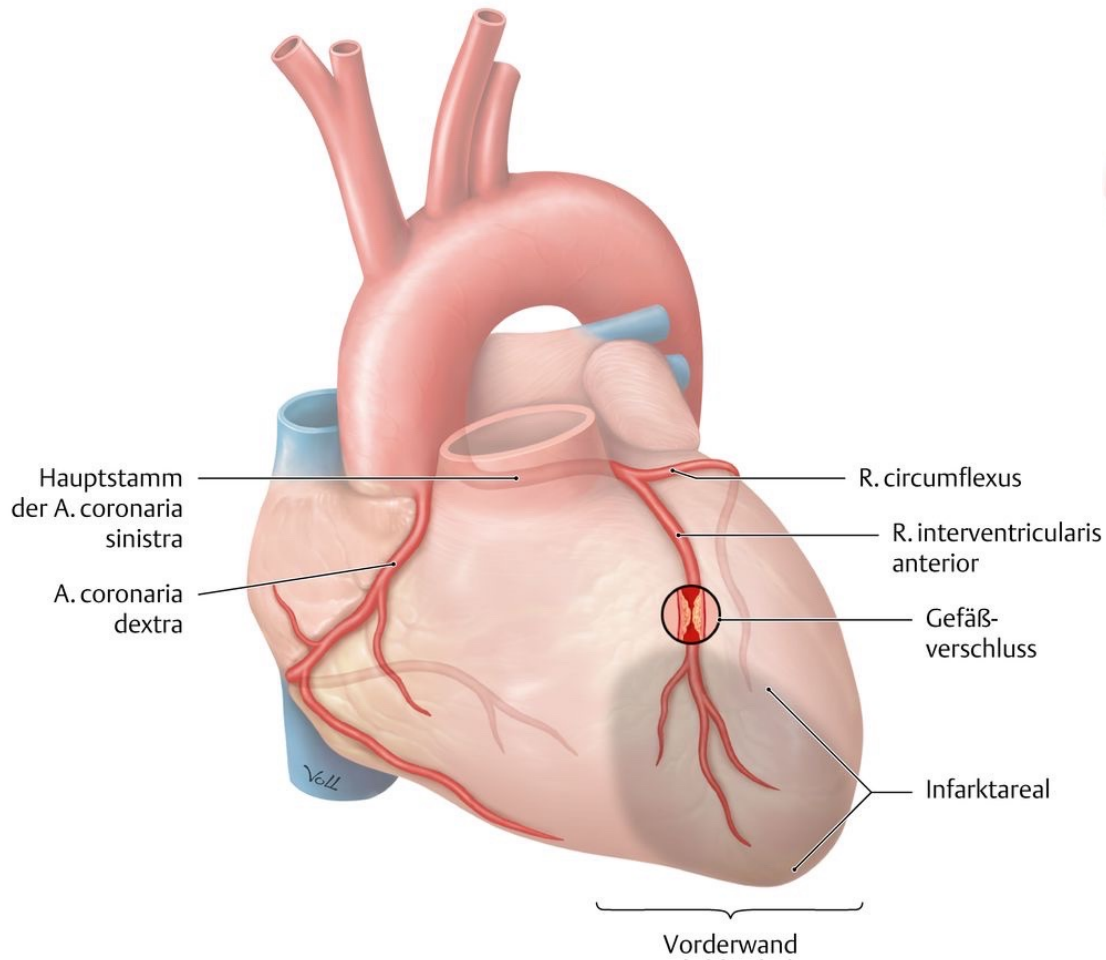


c

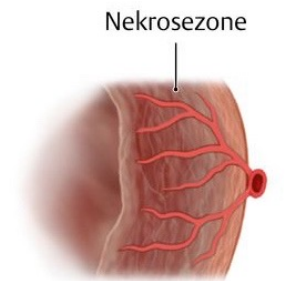


d

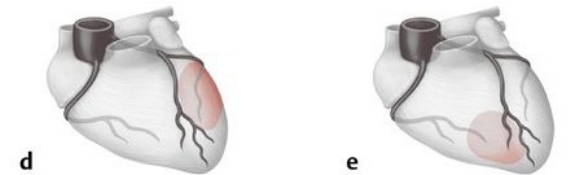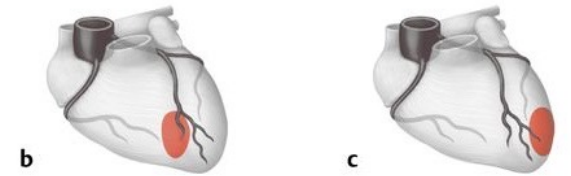
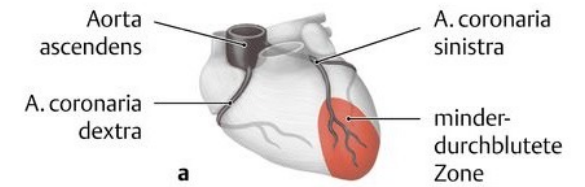
Ischämie / Myokardinfarkt



Vergleich eines gesunden mit einem arteriosklerotisch veränderten Koronargefäß



Querschnitt durch das Infarktareal (Nekrosezone)



Ischämie / Myokardinfarkt

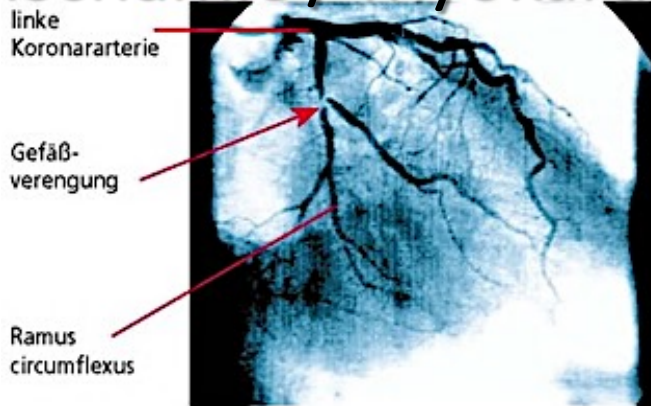


Abb. 14.27: Röntgengefäßdarstellung der Koronargefäße eines Patienten mit schwerer koronarer Herzerkrankung. Man erkennt einen fast vollständigen Verschluss des Ramus circumflexus der linken Koronararterie. Es droht ein Herzinfarkt. [X112]

Arteriosklerose der (proximalen) Herzerarterien verursacht Stenosen (Einengungen)
Bypass-Varianten (Vene oder Arterie)

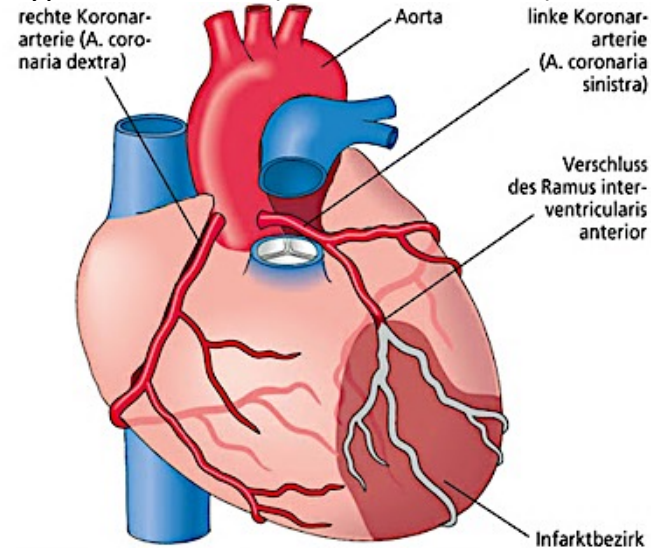


Abb. 14.29: Herzinfarkt. Durch Verschluss einer Koronararterie stirbt das von ihr versorgte Herzmuskelgewebe ab.

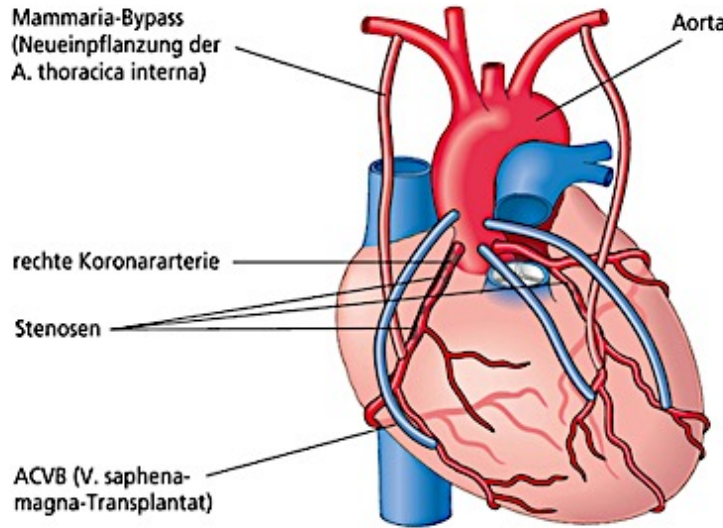
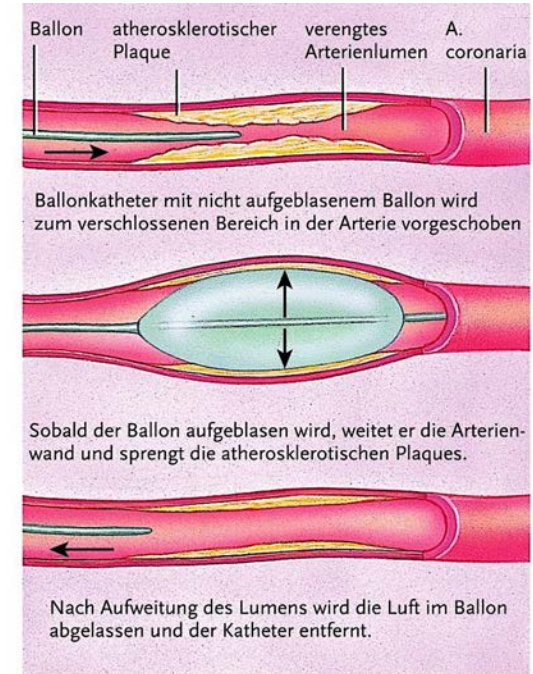
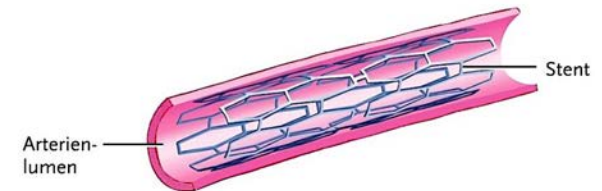

Abb. 14.28: Umgehung hochgradig verengter Kononararterien durch einen aorto-koronaren Venen-Bypass (ACVB) und durch Neueinpflanzung der A. thoracica interna.

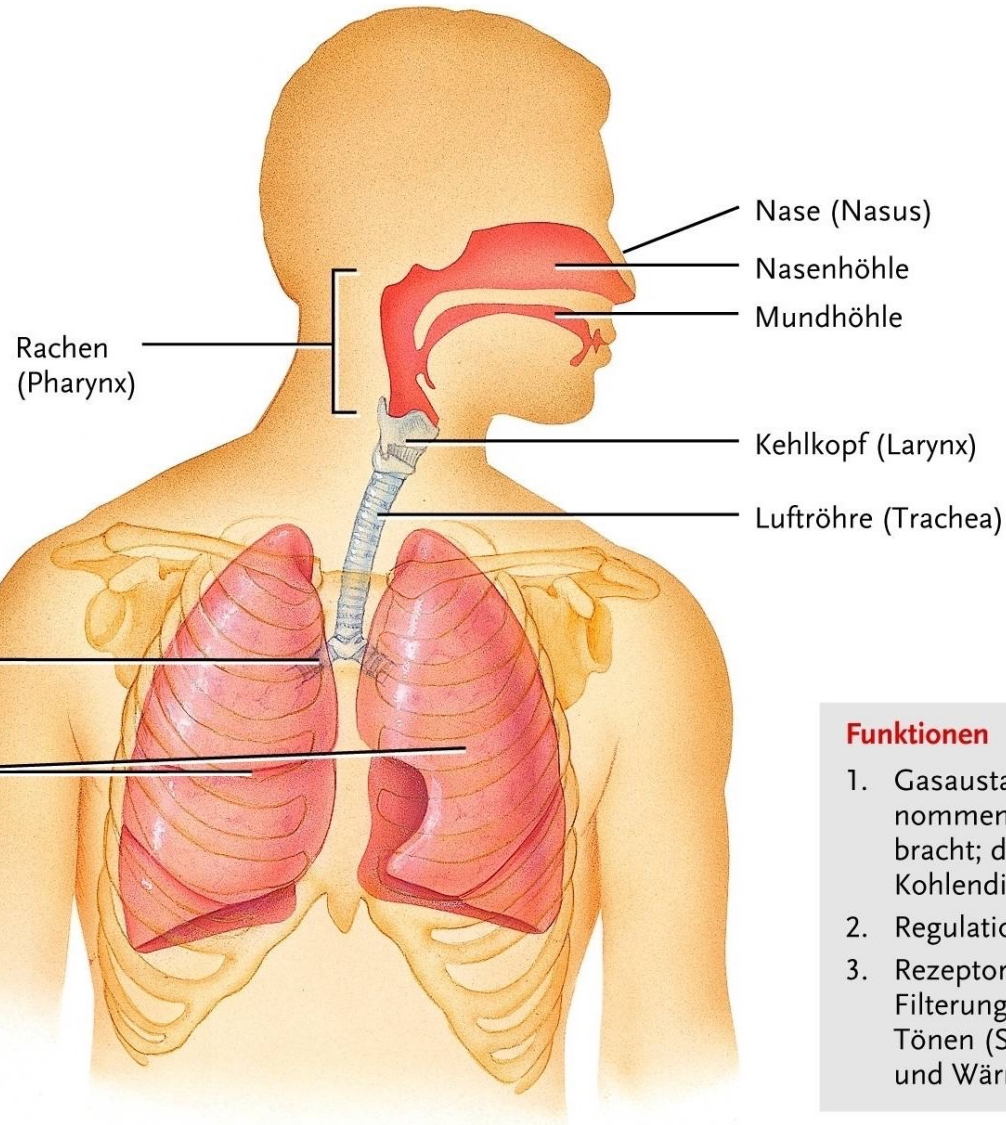
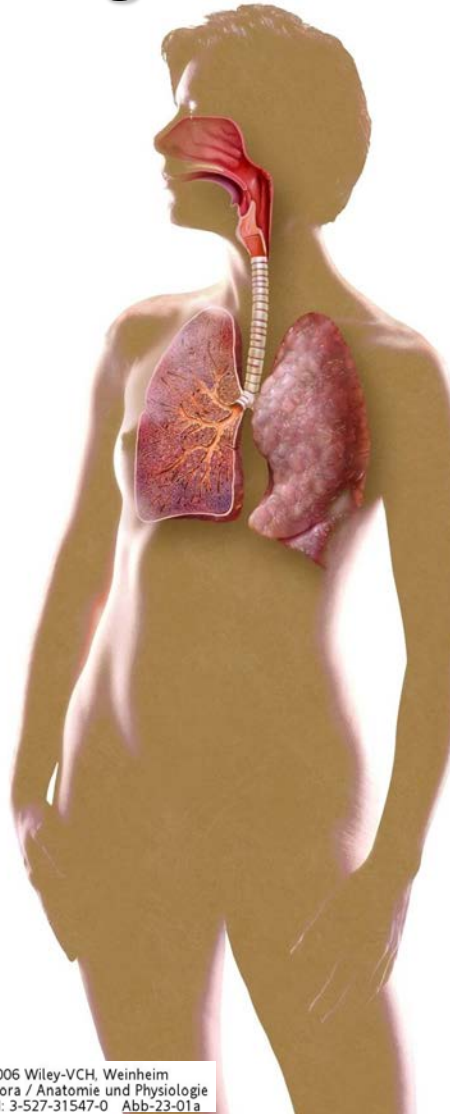


(b) percutane transluminale koronare Angioplastie (PTCA)



(c) Arterienstent

Lungen

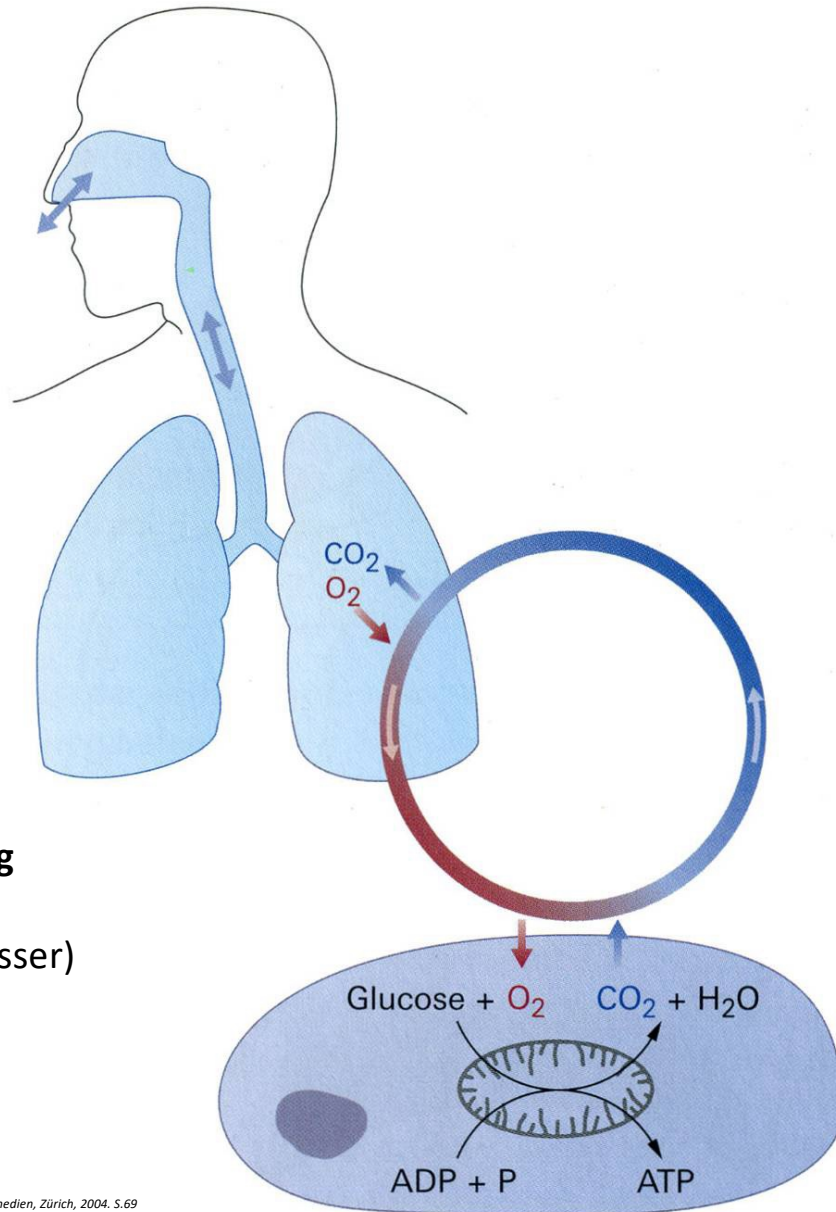


Funktionen

1. Gasaustausch: Sauerstoff wird aufgenommen und zu den Körperzellen gebracht; das von den Zellen produzierte Kohlendioxid wird ausgeschieden.
2. Regulation des Blut-pH
3. Rezeptoren für Geruchswahrnehmung, Filterung der Atemluft, Erzeugung von Tönen (Stimme), Abgabe von Wasser und Wärme in kleineren Mengen.

(a) die Atmungsorgane

Atmung



Atmung:

- **äussere Atmung:**

Lungen $\rightarrow O_2 \rightarrow$
Blut \rightarrow Zellen \rightarrow
 CO_2 entsorgen

- **innere Atmung
(Zellen): Zellatmung**

(Nahrung + $O_2 \rightarrow$
Energie + CO_2 + Wasser)

Austausch der Lungenluft durch Ein- und Ausatmen	Äussere Atmung
Diffusion in der Lunge: Aufnahme von O_2 ins Blut Abgabe von CO_2 aus dem Blut	
Transport von O_2 und CO_2 im Blut	
Diffusion zwischen Blut und Zelle	
Zellatmung: O_2 -Verbrauch und CO_2 -Bildung in den Zellen	Innere Atmung

Atmungstrakt

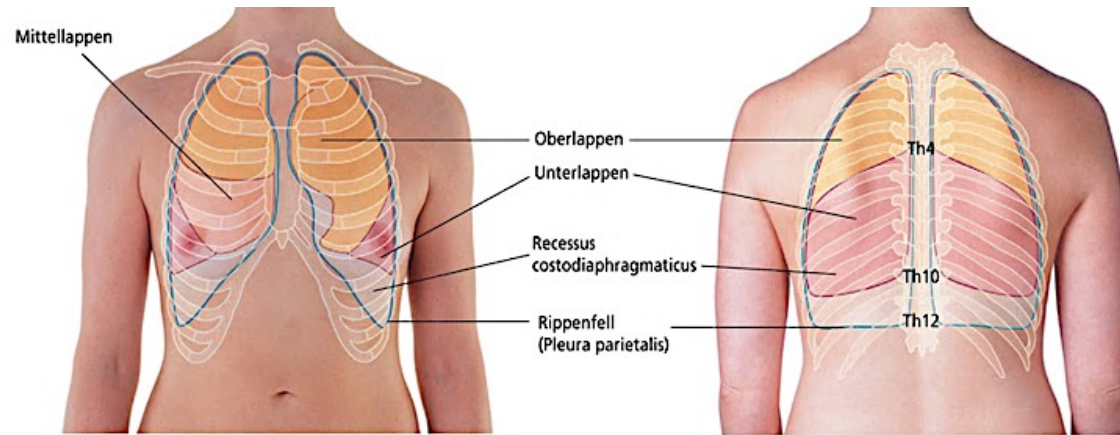


Abb. 16.12: Projektion von Lungen, Lungenlappen und Pleura in Atemmittellage auf die Brustwand, links von vorne, rechts von hinten. Der Mittellappen rechts ist von hinten nicht sichtbar. [E364]

Menche: *Biologie Anatomie Physiologie*, 7. A., Elsevier GmbH 2012

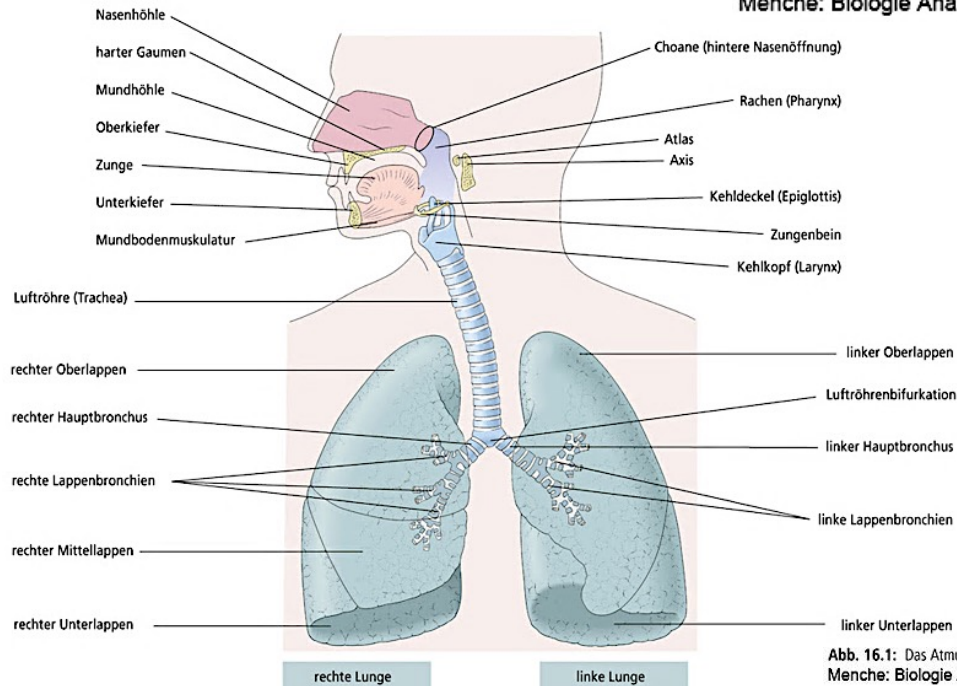
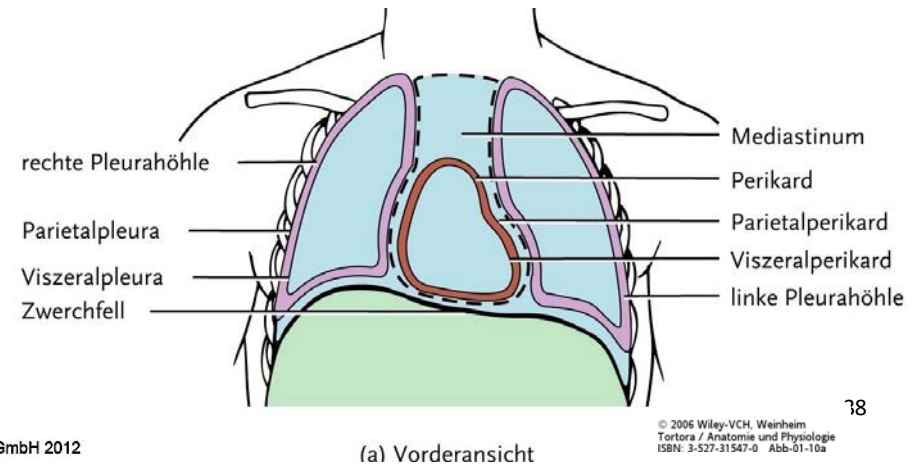


Abb. 16.1: Das Atmungssystem in der Übersicht.

Menche: *Biologie Anatomie Physiologie*, 7. A., Elsevier GmbH 2012

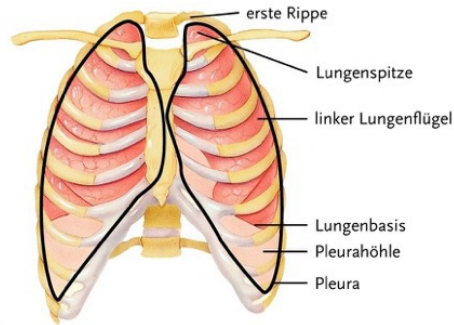


(a) Vorderansicht

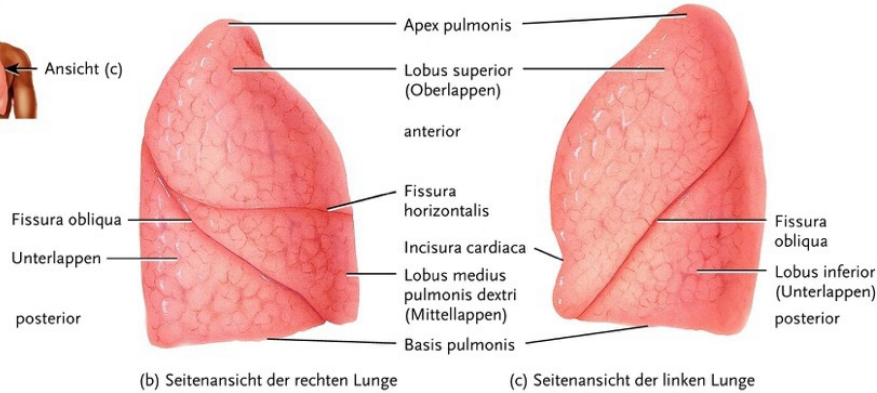
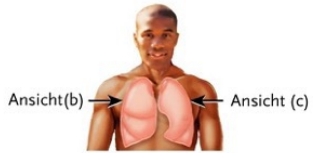
Lungen

Rechts:
3 Lungenlappen

Links:
2 Lungenlappen

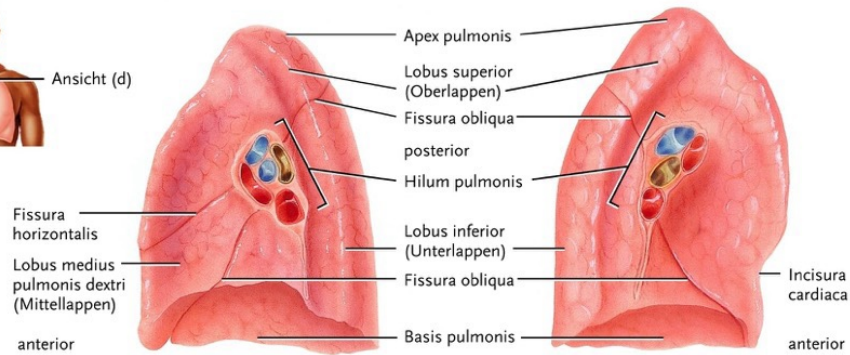
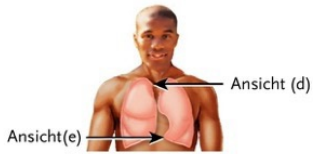


(a) Vorderansicht von Lunge und Pleura im Brustkorb



(b) Seitenansicht der rechten Lunge

(c) Seitenansicht der linken Lunge

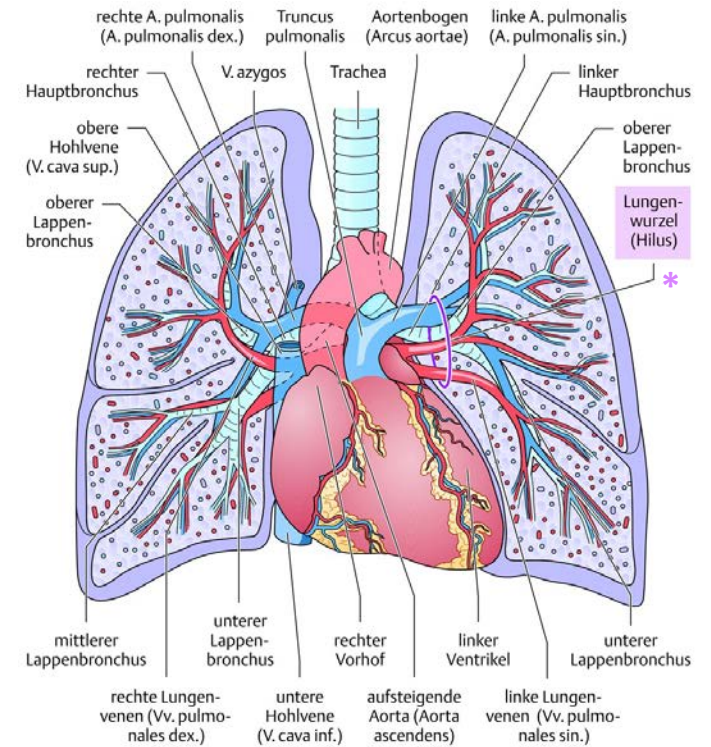


(d) mediale Ansicht der rechten Lunge

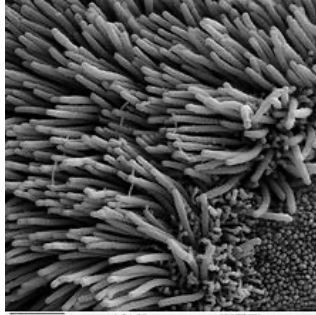
(e) mediale Ansicht der linken Lunge

Lungenhilus *:

- Bronchien
- Lungengefäße:
Bronchialarterien + -venen,
Lungenarterien + -venen
- Lymphbahnen
- Nerven



Atmung: Lungen

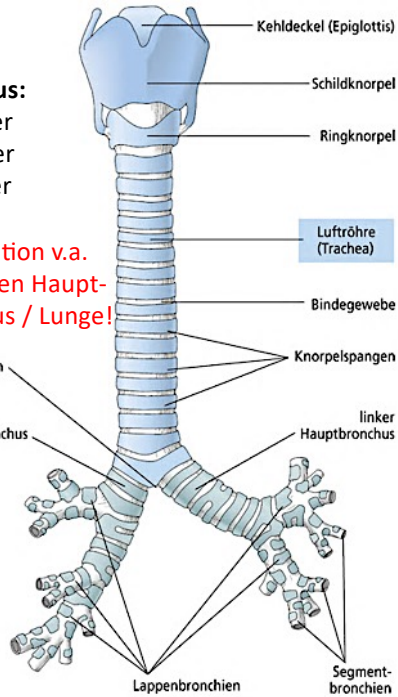


<https://de.wikipedia.org>

Rechter Bronchus:

- kürzer
- weiter
- steiler

= Aspiration v.a. in rechten Hauptbronchus / Lunge!



Pleura:

- Pleura visceralis (Lungenfell)
- Pleura parietalis (Brustfell)
- Cavitas pleuralis (Brustfellhöhle)
- Bronchus lobaris dexter (rechter Lappenbronchus)
- Bronchus principalis dexter (rechter Hauptbronchus)
- Bronchus segmentalis (Segmentbronchus)
- Bronchiolus
- Bronchiolus terminalis

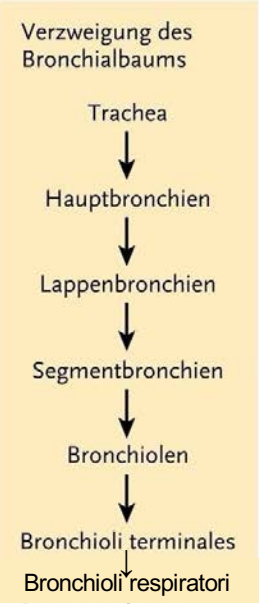
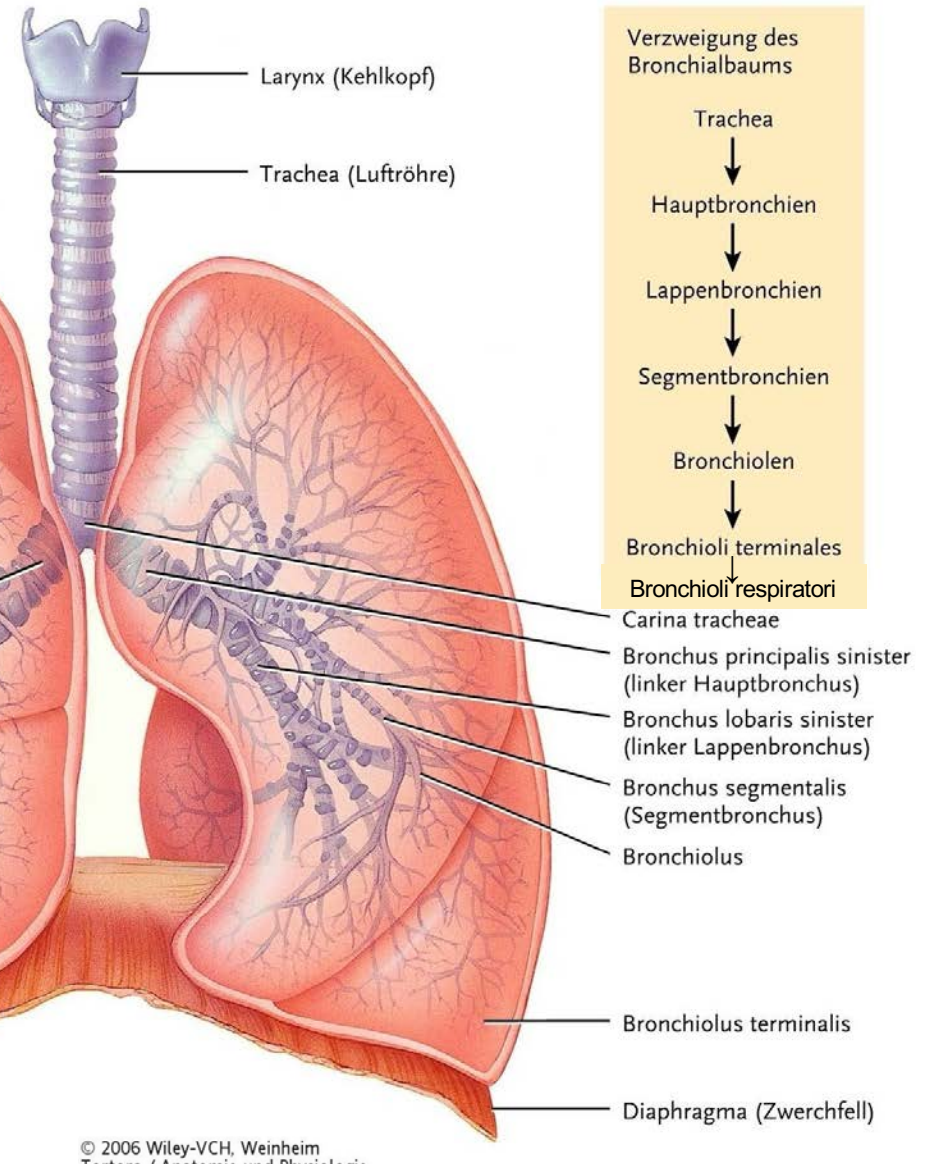


Abb. 16.7: Kehlkopf, Luftröhre und große Bronchien (Ansicht von vorn). Menche: Biologie Anatomie Physiologie, 7. A., Elsevier Gmt

Atmung: Lungen

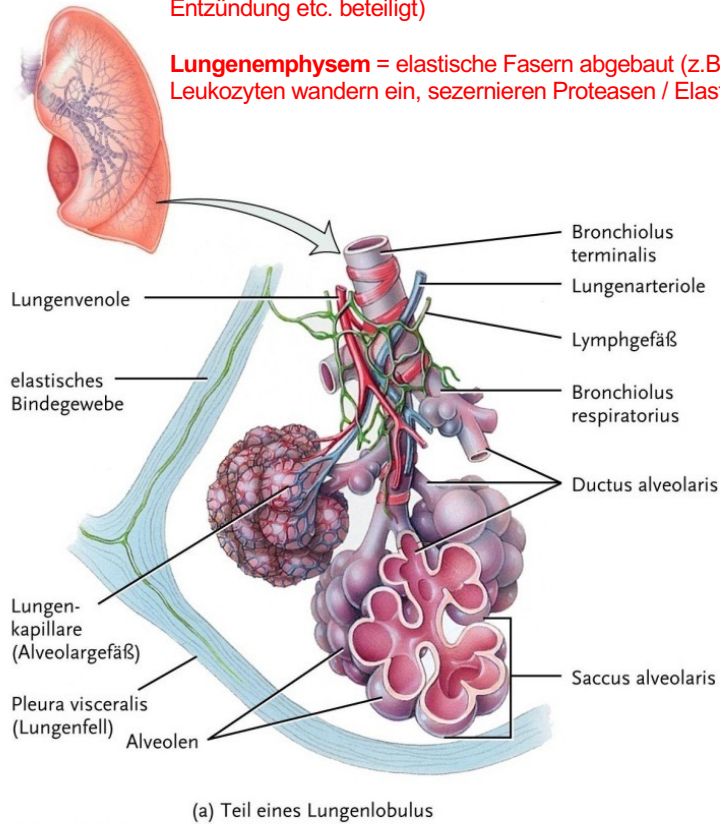
Knorpel: von oben nach unten abnehmend

Glatte Muskelschicht: von oben nach unten zunehmend
(Spasmen bei Asthma bronchiale)

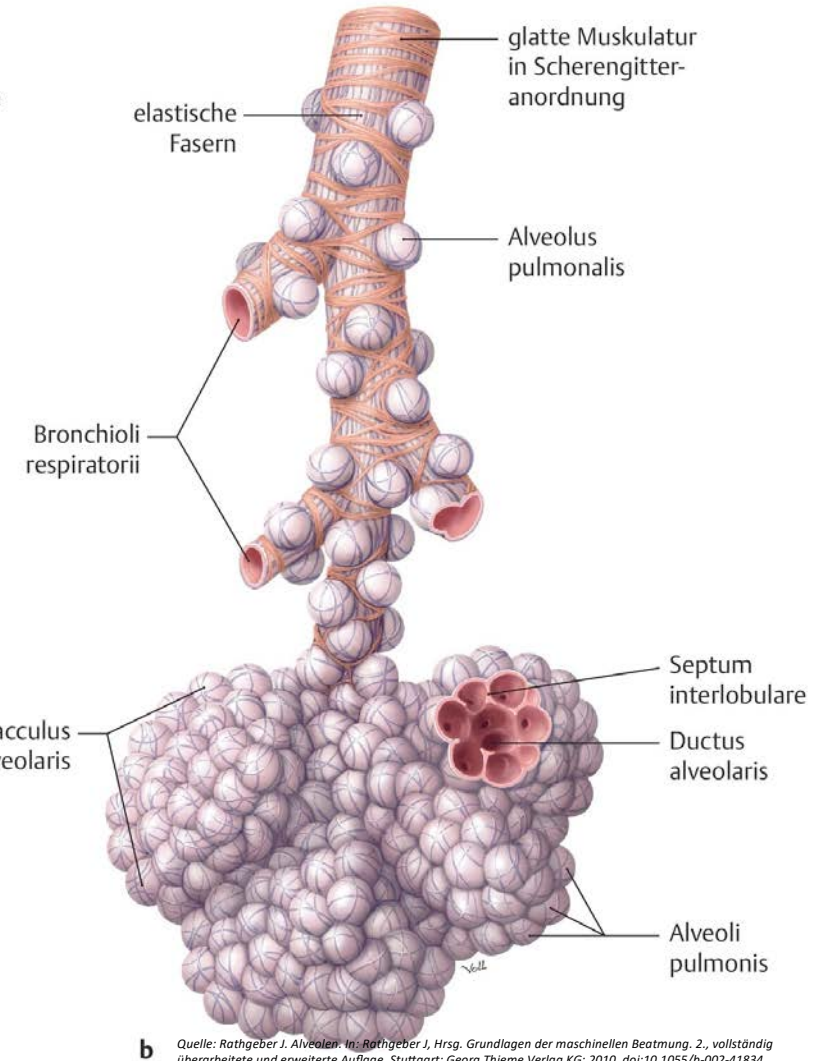
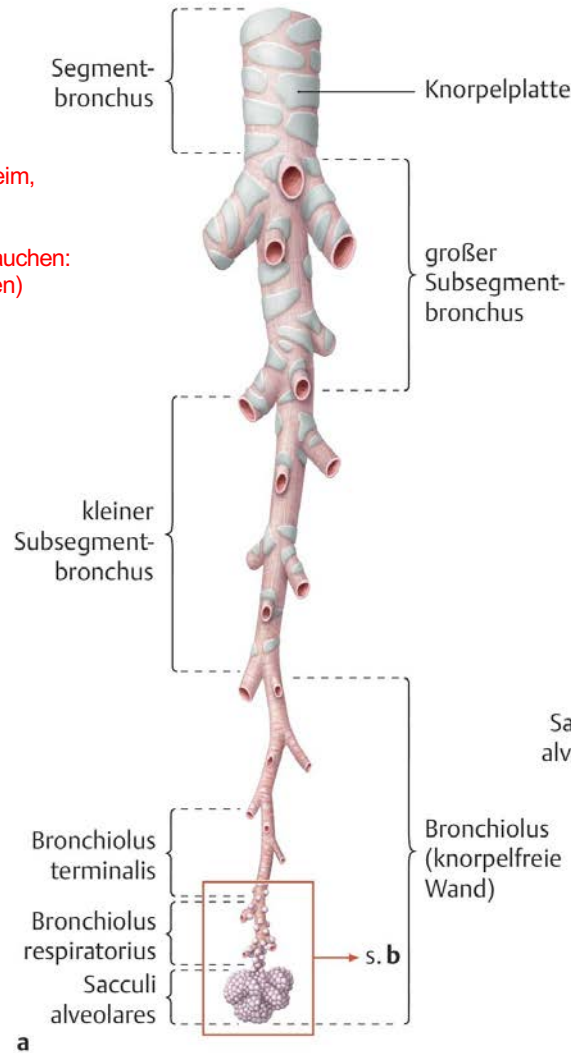
Flimmerepithel: Dicke von oben nach unten abnehmend

Asthma bronchiale = Spasmus glatte Muskulatur (+ Schleim, Entzündung etc. beteiligt)

Lungenemphysem = elastische Fasern abgebaut (z.B. Rauchen: Leukozyten wandern ein, sezernieren Proteasen / Elastasen)

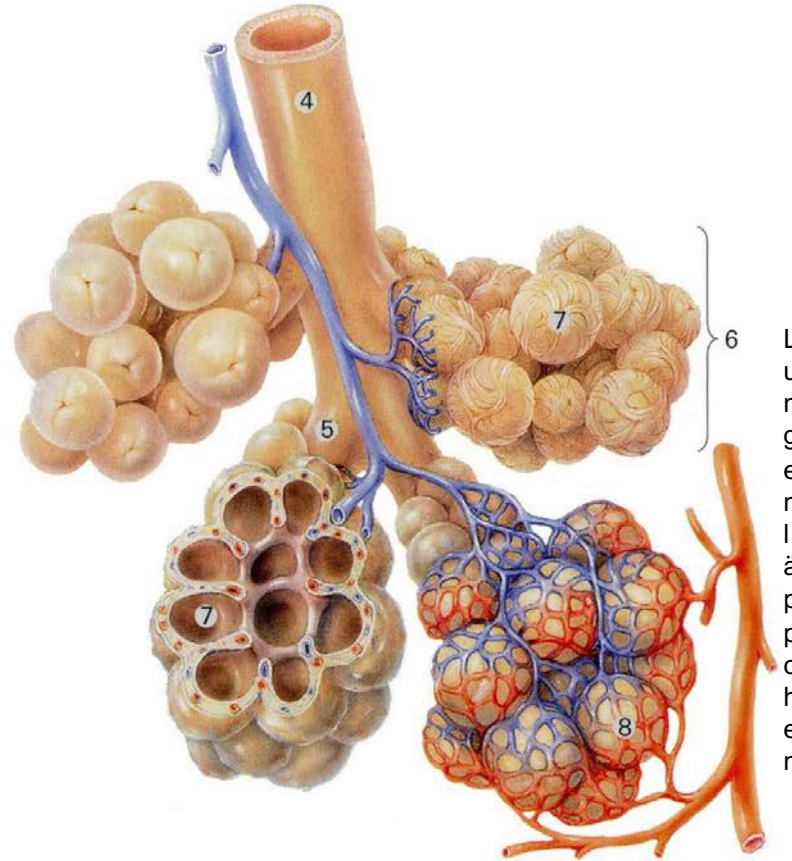
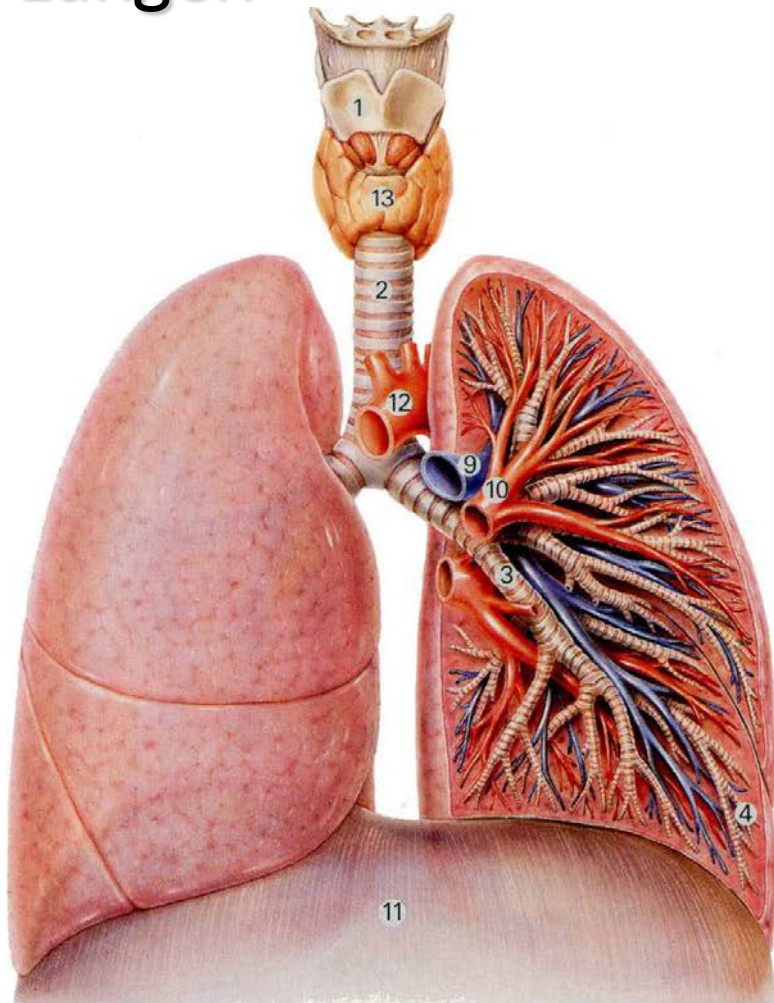


(a) Teil eines Lungenlobulus



b Quelle: Rathgeber J. Alveolen. In: Rathgeber J, Hrsg. Grundlagen der maschinellen Beatmung, 2., vollständig überarbeitete und erweiterte Auflage. Stuttgart: Georg Thieme Verlag KG, 2010. doi:10.1055/b-002-41834

Lungen



Compliance (Surfactant wichtig!):
 = Dehnbarkeit von Lunge/Thorax;
 Dehnungswiderstand des Atmungsapparates

- Erhöht: bei Emphysem
- Reduzierte Compliance: bei Resektion, Lungenödem, Lungenentzündung, ARDS.
 → Atemarbeit ↑, sonst Ventilation ↓!

L u n g e n l ä p p c h e n

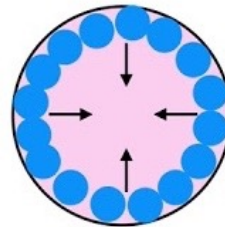
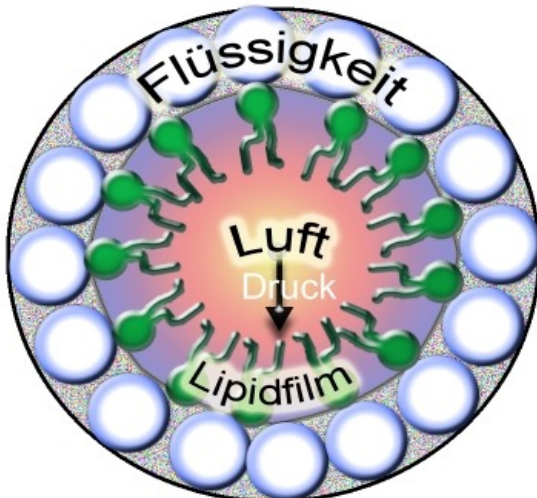
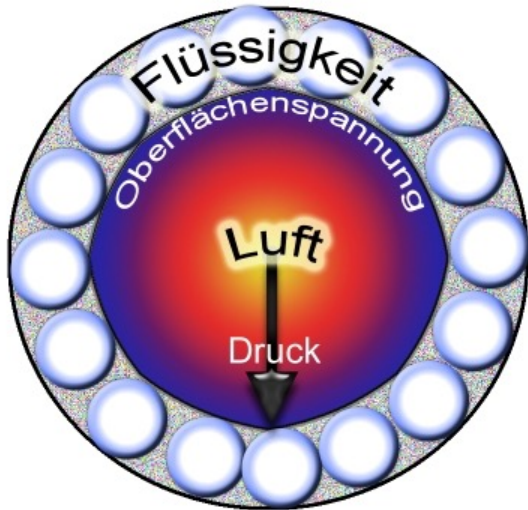- | | | | | | | |
|-------------|--------------|--------------------|----------------|-----------------|---------------|----------------|
| 1 Kehlkopf | 3 Bronchie | 5 Alveolargang | 7 Alveole | 9 Lungenarterie | 11 Zwerchfell | 13 Schilddrüse |
| 2 Luftröhre | 4 Bronchiole | 6 Alveolarsäckchen | 8 Kapillarnetz | 10 Lungenvene | 12 Aorta | |

Bildquelle: M.Bütikofer; Humanbiologie 1; Compendio Bildungsmedien, Zürich, 2004. S.75

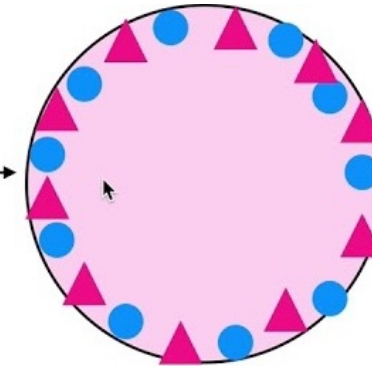
Lungen: Surfactant

Surfactant = Surface active agent = grenzflächenaktive Substanz

- aus Phospholipiden
- Oberflächenspannung ↓ der Alveolen
- Bildung ab 24. SSW, ab 34. SSW ausreichend. Lungenreifung!

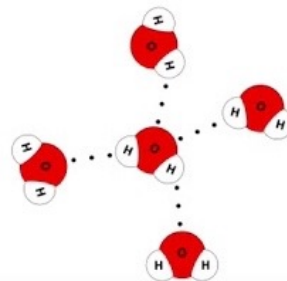


Typen II Alveolar Cells
Pulmonary Surfactant



● Water [H₂O]

▲ Pulmonary Surfactant

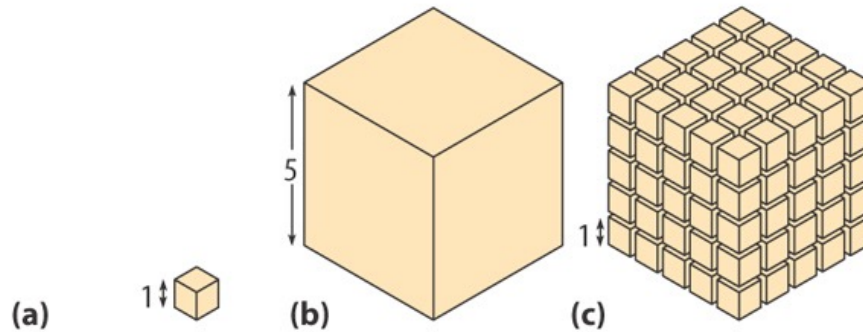


- Normally, the lumen of the alveoli are lined with molecules of water, H₂O (●).
- Water exhibits significant **surface tension** due to intermolecular hydrogen bonding between water molecules.
 - This tends to cause the alveoli to collapse inward, which would make gas exchange impossible.
- Therefore, **type II alveolar cells** (cuboidal cells) secrete a substance called **pulmonary surfactant**, which accumulates on the alveolar lumen surface.
 - Surfactant prevents a high degree of surface tension allowing preventing alveoli from collapsing.

Lungen: Oberflächenvergrößerung

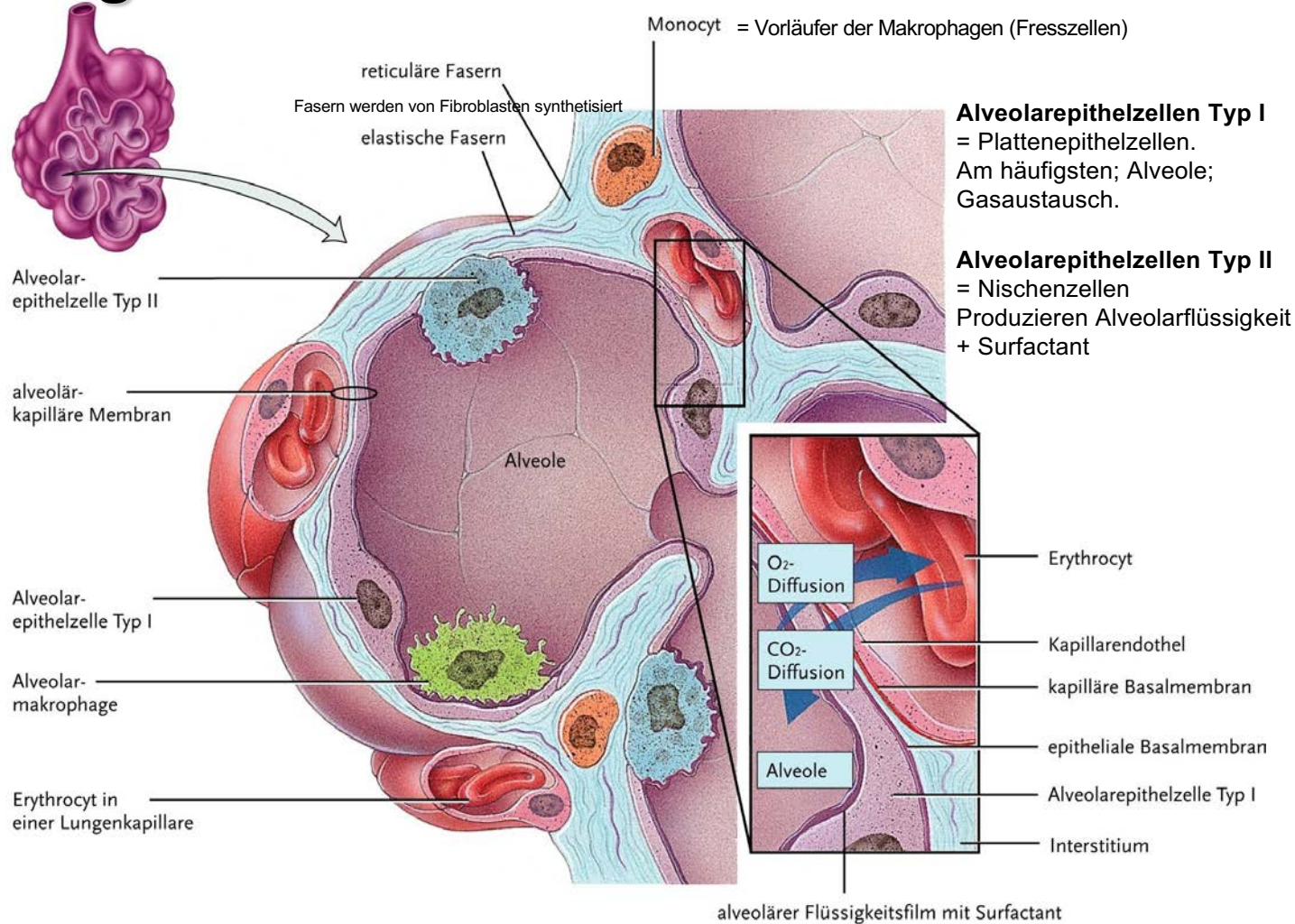
Viele kleine Alveolen bei gleichem Volumen grössere Oberfläche als 1 grosser Beutel!

Oberfläche nimmt bei konstantem Volumen zu



Gesamtoberfläche (Höhe × Breite × Zahl der Kanten × Zahl der Kästchen)	6	150	750
Gesamtvolumen (Höhe × Breite × Länge × Zahl der Kästchen)	1	125	125
Verhältnis Oberfläche : Volumen (Fläche/Volumen)	6	1,2	6

Lungen



Diffusion von O₂ + CO₂ durch Alveolar- + Kapillarwand = **Blut-Luft-Schranke**:

- Schicht Typ I + Typ II Pneumozyten (= Alveolarepithel)
- Surfactant-Film
- Basalmembran unterhalb Alveolarepithel
- Interstitium
- Kapilläre Basalmembran
- Kapillarendothel

Diffusionsparameter:

- Druck- / Konzentrationsgefälle
- Diffusionsoberfläche
- Diffusionsstrecke

(a) Schnitt durch eine Alveole mit ihren zellulären Komponenten

(b) Detaildarstellung der alveolär-kapillären Membran

Lungen

Arterien:

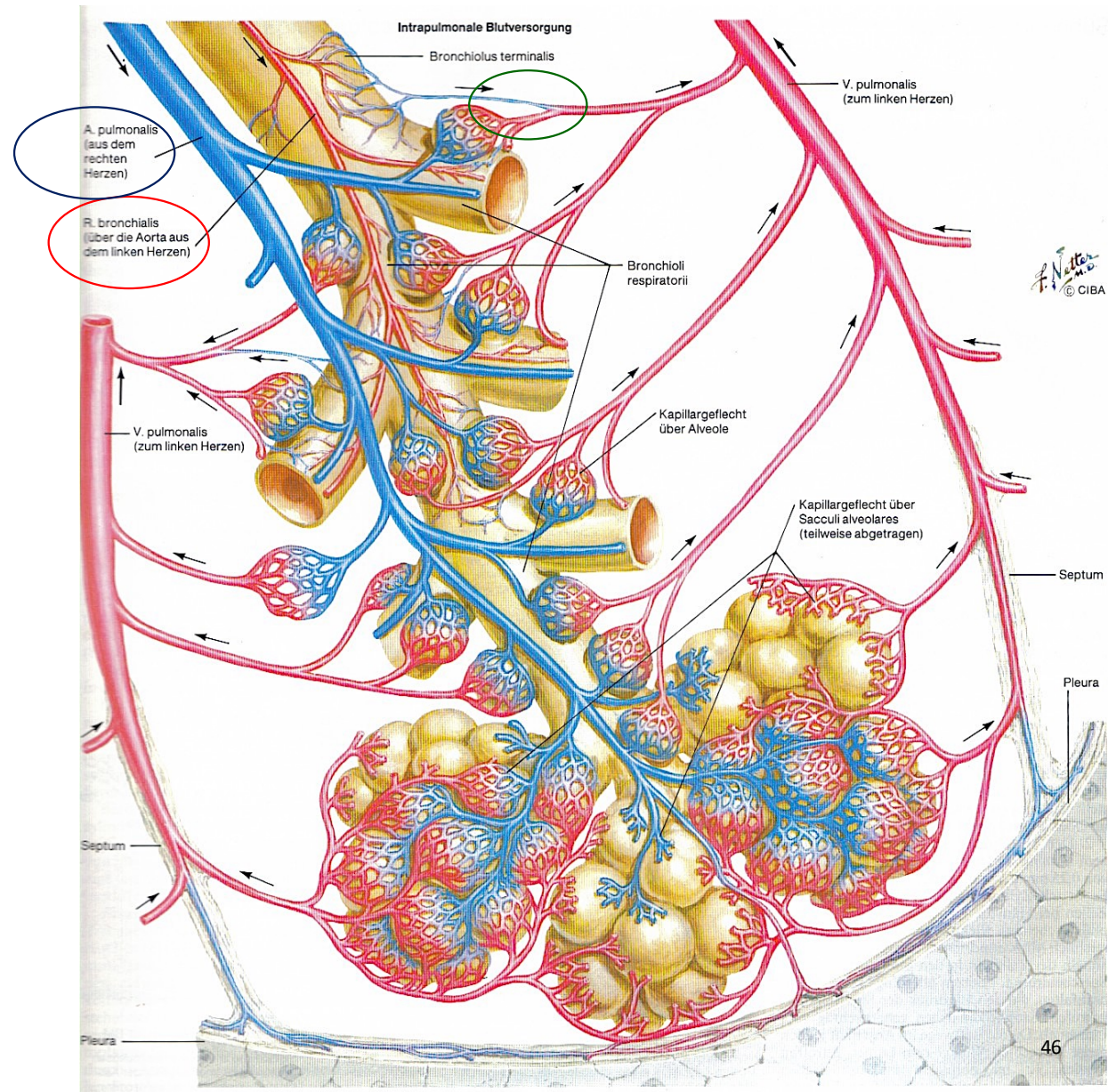
- **Lungenarterie:** O₂-armes Blut (von ♥ zu Lunge)
- **Bronchialarterie:** entspringen v.a. aus Aorta, bringen O₂-reiches Blut in Lunge (v.a. für Bronchialwände)

Venen:

- **Lungenvene:** O₂-reiches Blut (von Lunge zu ♥)
- **Bronchialvene:** verlaufen z.T. als Bronchialvenen zurück, bringen aber auch O₂-armes Blut in Lungenvene

Physiologische rechts-links-Shunts; ca. 2% des HZV: sauerstoffarmes Blut aus venösem Schenkel gelangt in arteriellen Schenkel des Blutkreislaufs, ohne oxygeniert zu werden.

- Desoxygeniertes Blut der Venae bronchiales → li Vorhof
- z.T. Kleine Herzvenen (Venae cardiacaе minimae / Thebesiusvenen) desoxygeniertes Blut aus Myokard → in linken Vorhof / linken Ventrikel
- Blut der Pleuralgefäße
- Blut das von unbelüfteten Alveolen via V.pulmonalis zurückfließt



Lungen

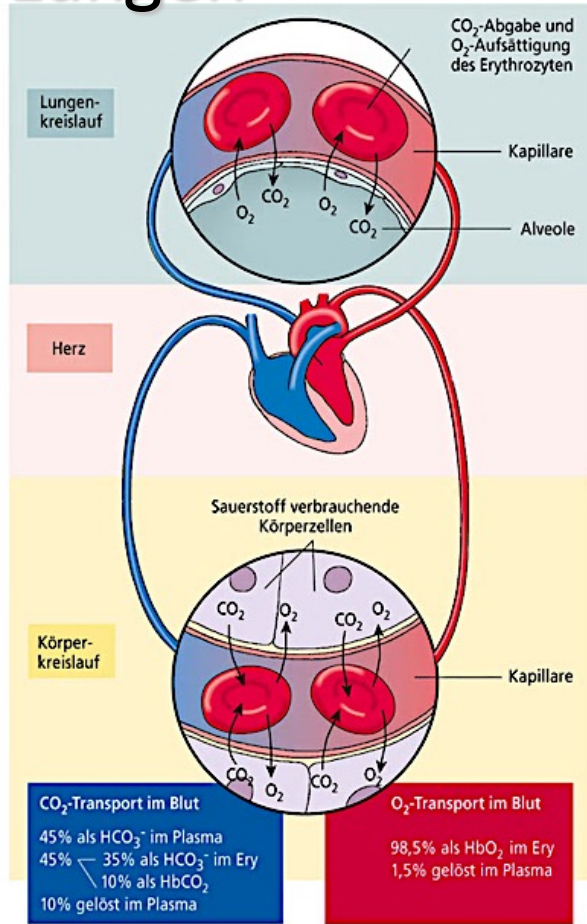


Abb. 16.21: Sauerstoff- und Kohlendioxidtransport im Blut. 98,5 % des Sauerstoffs werden in der Lunge an Hämoglobin gebunden und so zu den Zellen transportiert. Die restlichen 1,5 % sind im Blutplasma gelöst. Das Kohlendioxid wird zu 45 % im Erythrozyten als Bikarbonat (HCO₃⁻) bzw. als an Hämoglobin gebundenes CO₂ (HbCO₂), zu 45 % im Plasma als Bikarbonat und zu 10 % als freies CO₂ zur Lunge zurücktransportiert.

Menche: Biologie Anatomie Physiologie, 7. A., Elsevier GmbH 2012

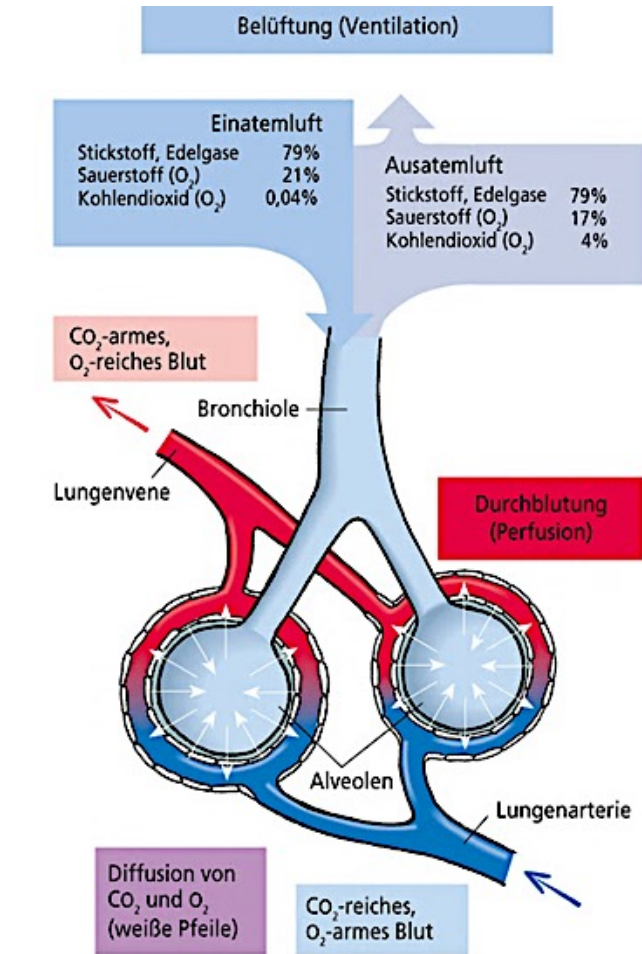


Abb. 16.20: Gasaustausch in den Alveolen. Kohlendioxidreiches, sauerstoffarmes Kapillarblut umströmt die Alveolen. Nach dem Gasaustausch enthält der ableitende Kapillarschenkel sauerstoffreiches, kohlendioxidarmes Blut.

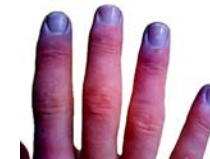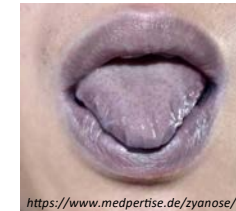Menche: Biologie Anatomie Physiologie, 7. A., Elsevier GmbH 2012

Hypoxie =
Sauerstoffmangel auf zellulärer Ebene

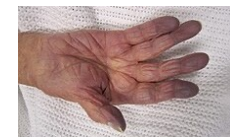Hypoxämische Hypoxie =
ungenügende Sauerstoffsättigung des Blutes;
Ursachen pulmonal

Ischämische Hypoxie =
Ungenügende Perfusion Versorgung des
Gewebes

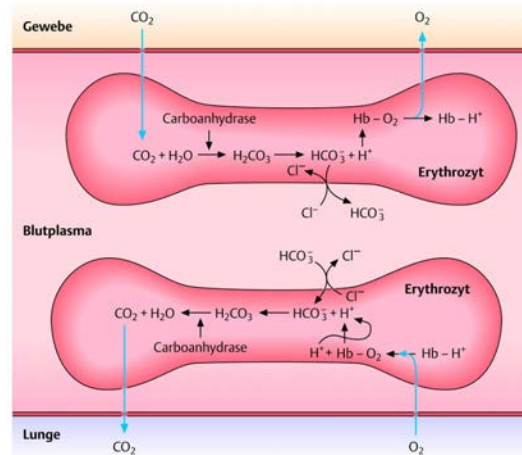
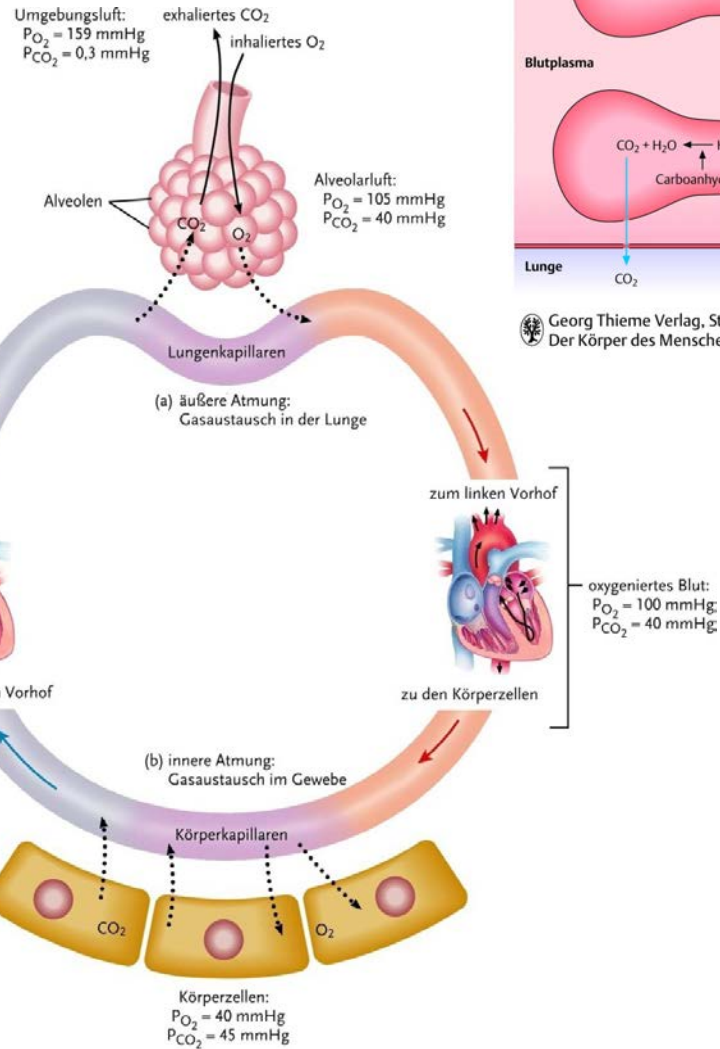
Zyanose (Blausucht) =
Blaufärbung von Haut, Schleimhaut, Lippen
+ Fingernägeln
(ab ca. 5g desoxyg. Hb/100ml Blut)



<https://de.wikipedia.org/wiki/Zyanose>



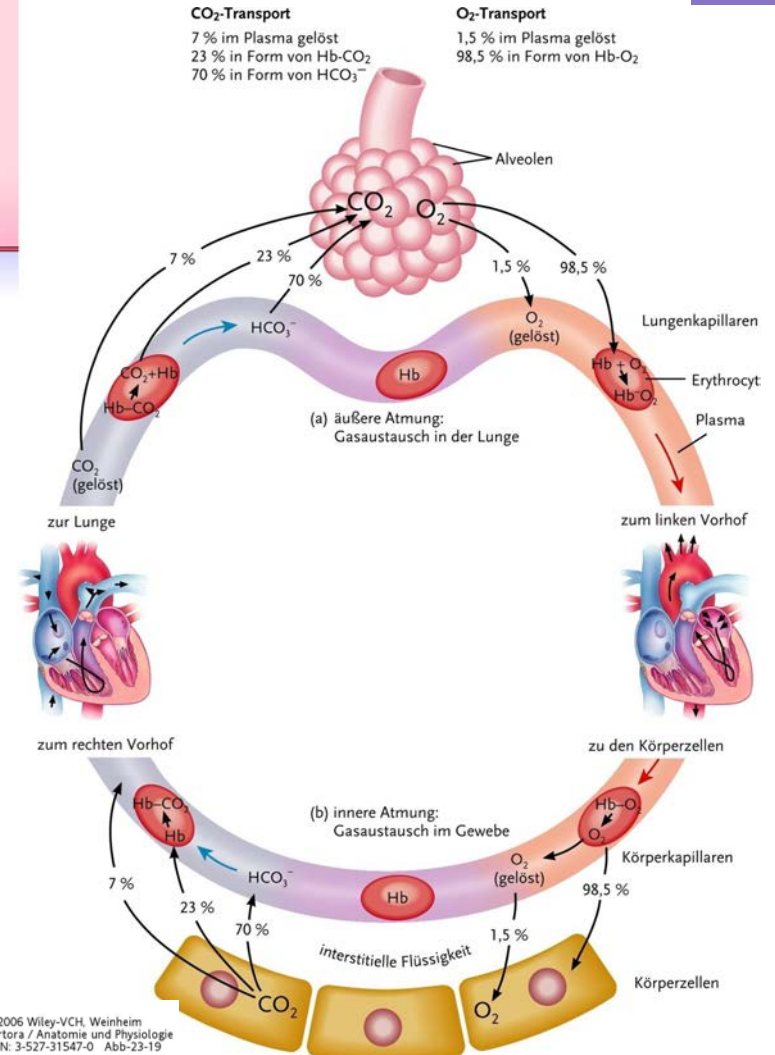
Lungen



Georg Thieme Verlag, Stuttgart • Faller/Schünke:
 Der Körper des Menschen, 15. Auflage • 2008

Sauerstofftransport

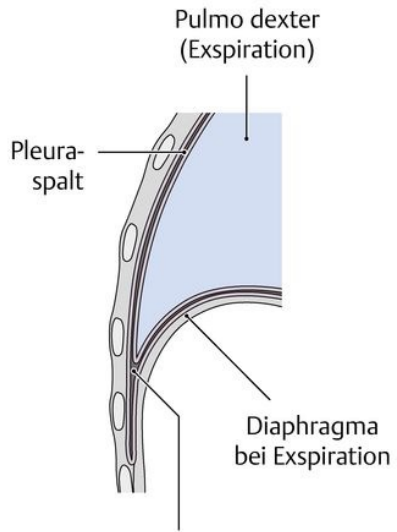
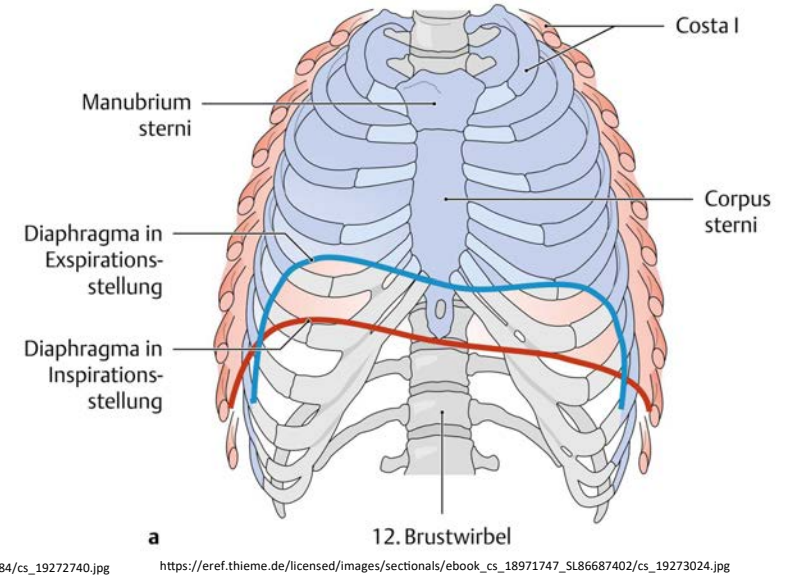
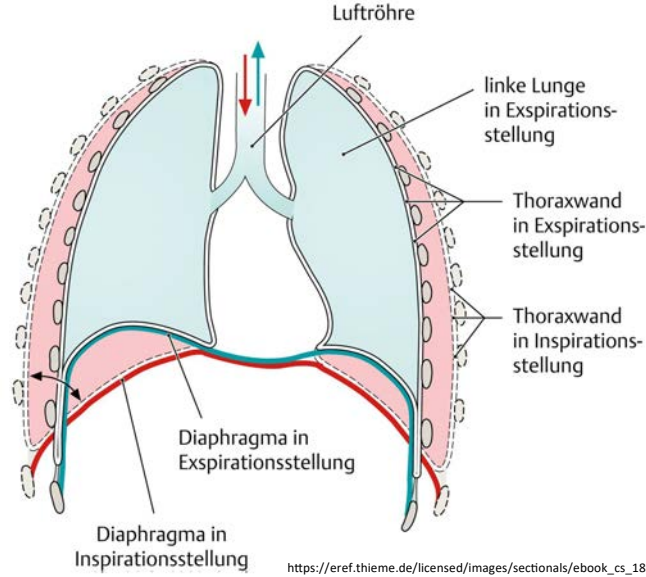
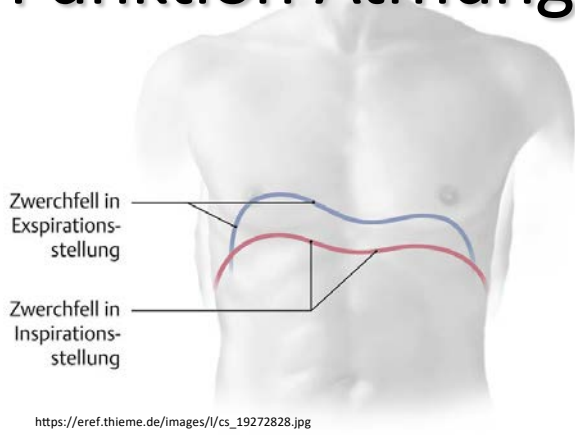
- 97-98% an Hb gebunden
- **Sauerstoffsättigung** = %-Anteil oxygeniertes Blut
- Kapazität Blut: ca. 200 ml O_2 /150 g Hb (1.39 ml/gHb)



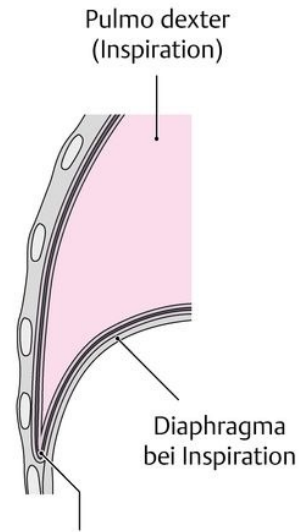
© 2006 Wiley-VCH, Weinheim
 Tortora / Anatomie und Physiologie
 ISBN: 3-527-31547-0 Abb-23-19

© 2006 Wiley-VCH, Weinheim
 Tortora / Anatomie und Physiologie
 ISBN: 3-527-31547-0 Abb-23-18

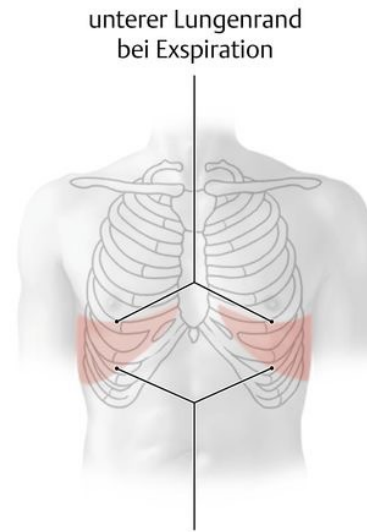
Funktion Atmung



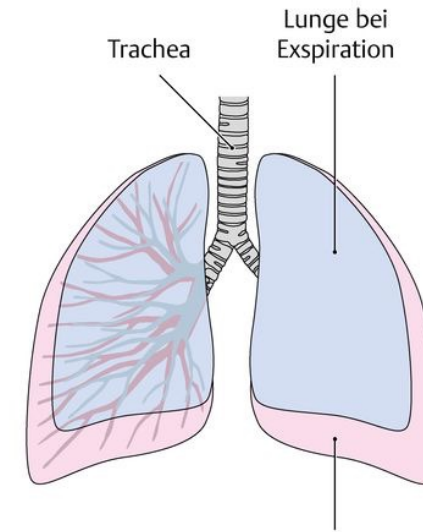
a Recessus costodiaphragmaticus bei Expiration



b Recessus costodiaphragmaticus bei Inspiration



c unterer Lungenrand bei Inspiration



d Lunge bei Inspiration

https://eref.thieme.de/licensed/images/sectionals/ebook_cs_18971747_SL86687402/cs_19273028.jpg

Funktion Atmung

Intrapleuraldruck = intrathorakaler Druck:
Subatmosphärisch weil:

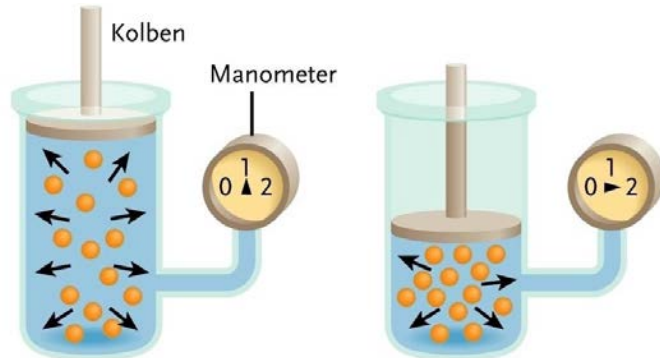
- Alveolen: Tendenz, sich zusammen zu ziehen
- Thoraxwand: dehnt sich nach aussen

Physik:

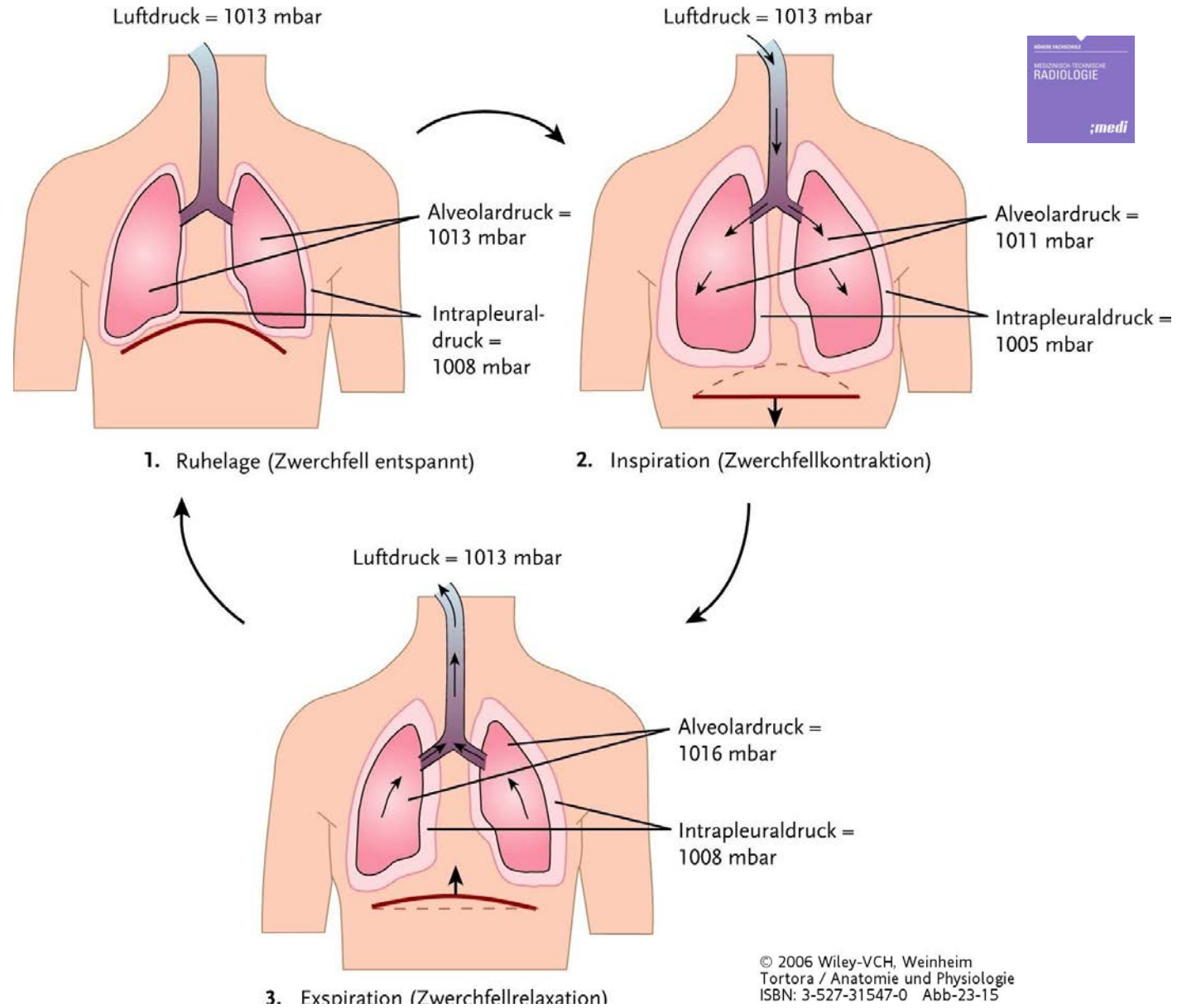
Boyle-Mariotte Gesetz:

Druck x Volumen = konstant

- Volumen ↓ → Druck ↑
- Volumen ↑ → Druck ↓

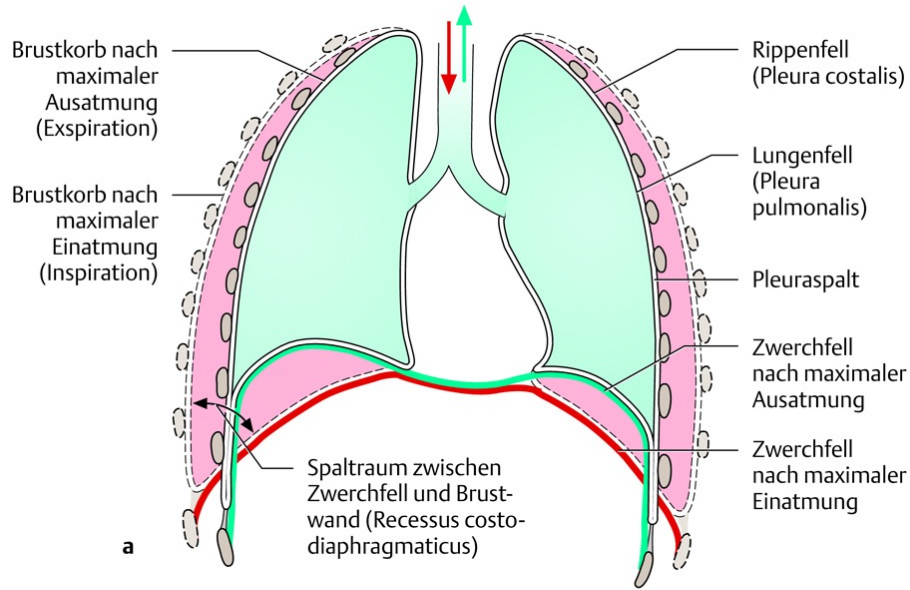


© 2006 Wiley-VCH, Weinheim
Tortora / Anatomie und Physiologie
ISBN: 3-527-31547-0 Abb-23-13

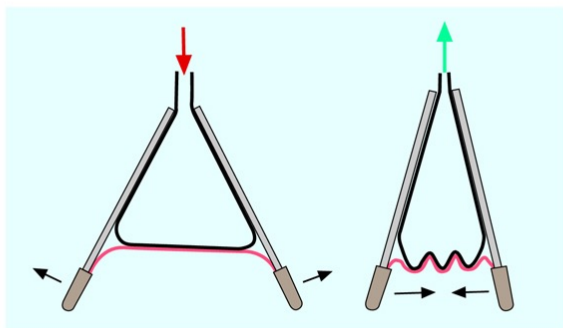


© 2006 Wiley-VCH, Weinheim
Tortora / Anatomie und Physiologie
ISBN: 3-527-31547-0 Abb-23-15

Funktion Atmung



a



b

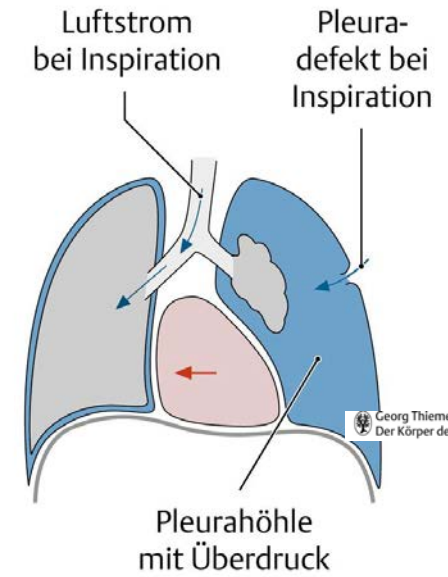
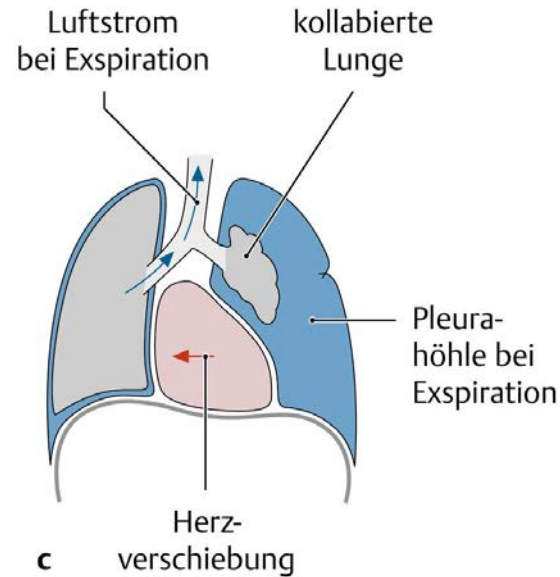
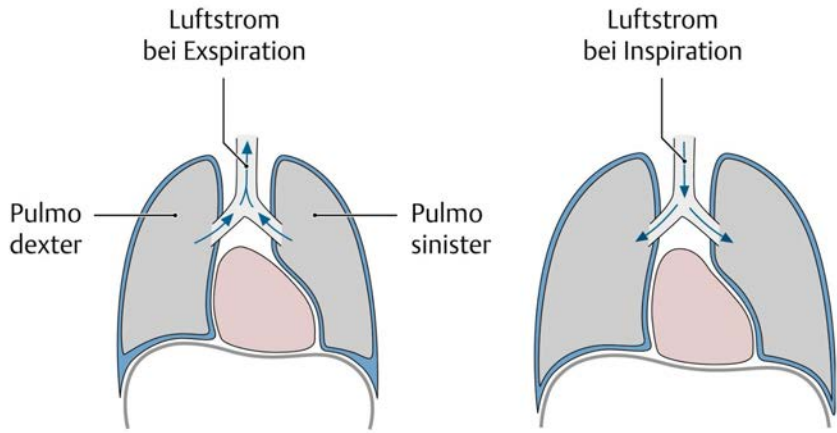
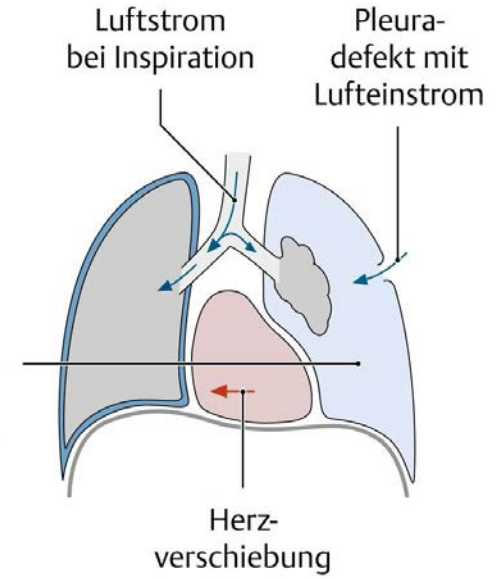
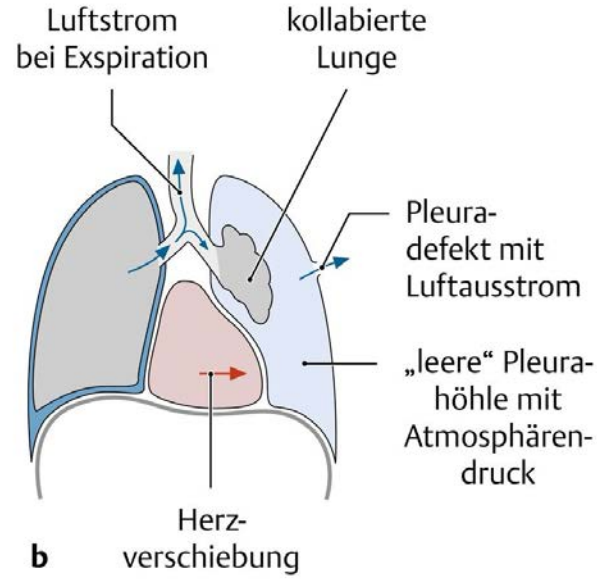
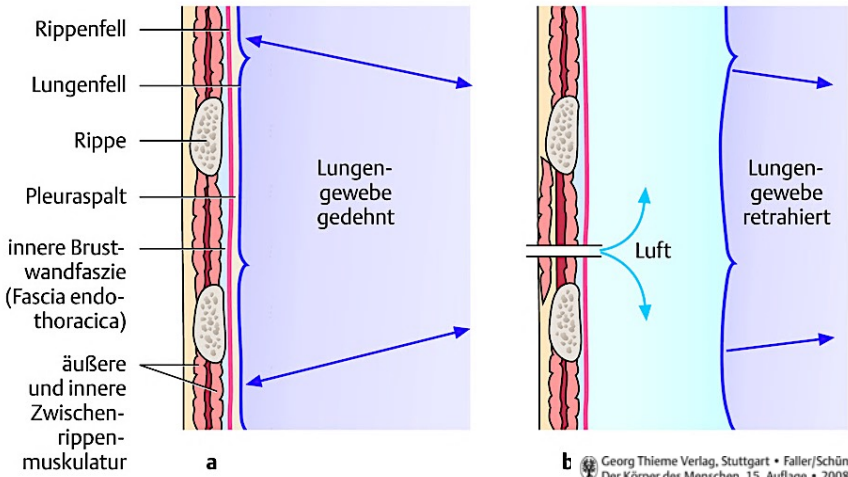
Einatmung (Inspiration)	Ausatmung (Expiration)
<p>Das Zwerchfell kontrahiert, die Zwerchfellkuppel wird abgesenkt</p>	<p>Das Zwerchfell entspannt sich, die Zwerchfellkuppel wird angehoben</p>
<p>Die äußeren Zwischenrippenmuskeln kontrahieren und heben den Brustkorb an. Das Thoraxvolumen nimmt zu</p>	<p>Die inneren Zwischenrippenmuskeln kontrahieren und senken den Brustkorb. Das Thoraxvolumen nimmt ab</p>
<p>großes Volumen</p> <p>Faserverlauf äußere Zwischenrippenmuskeln</p>	<p>kleines Volumen</p> <p>Faserverlauf innere Zwischenrippenmuskeln</p>



- **Brustatmung:**
- **Zwischenrippenmuskulatur**
- **Inspiration unterstützen:**
Mm. intercostales externi kontrahieren + heben Thorax
Thoraxvolumen ↑
- **Expiration unterstützen:**
Mm. intercostales interni kontrahieren + senken
Brustkorb.
Thoraxvolumen ↓
- **Bauchatmung: Zwerchfell (Diaphragma)**

Abb. 14.17 Mechanik der In- und Expiration. Durch Kontraktion des Zwerchfells und gleichzeitiges Anheben des Brustkorbes vergrößert sich das Thoraxvolumen. Die Lunge wird gedehnt. Durch den entstehenden Sog gelangt frische, sauerstoffreiche Luft in die Lunge (Inspiration). [L190]

Pneumothorax



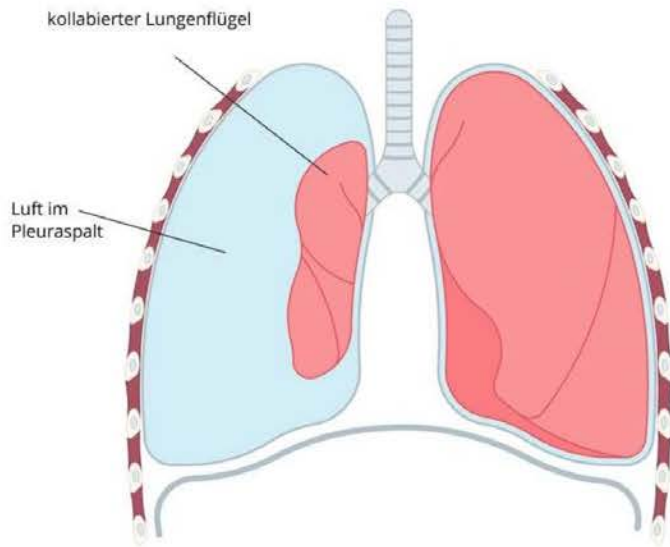
Georg Thieme Verlag, Stuttgart • Falter/Schünke: Der Körper des Menschen, 15. Auflage • 2008

a https://eref.thieme.de/licensed/images/sectionals/ebook_cs_18971747_SL86687402/cs_19273029.jpg

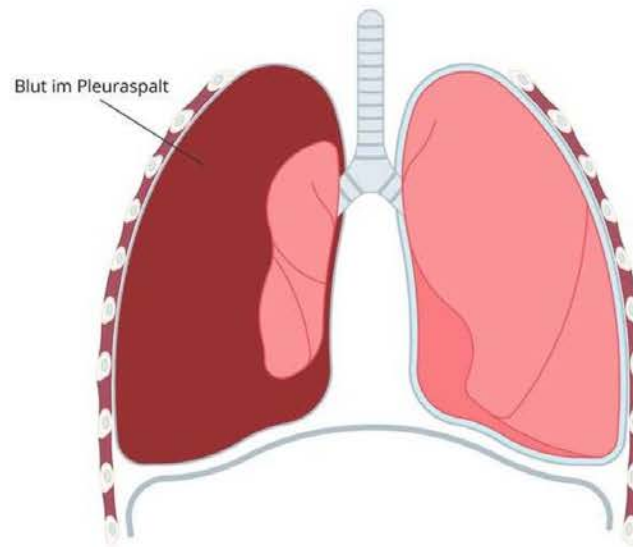
c https://eref.thieme.de/licensed/images/sectionals/ebook_cs_18971747_SL86687402/cs_19273031.jpg

Pneumothorax / Hämatothorax / Hämatothorax

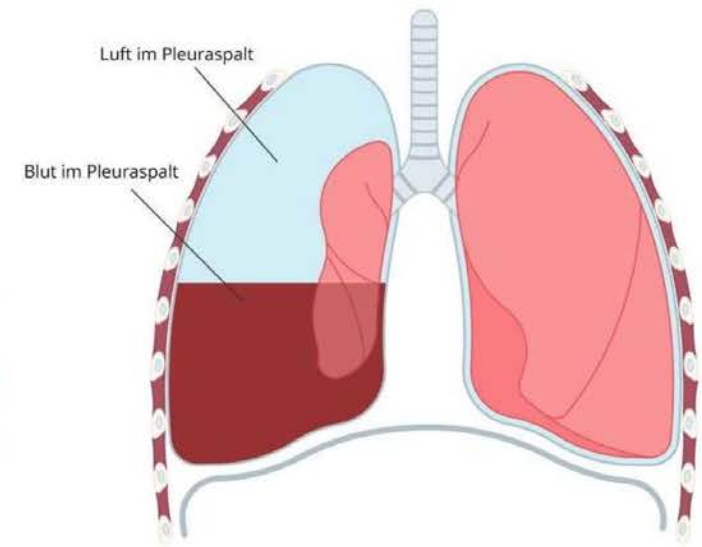
Pneumothorax



Hämatothorax

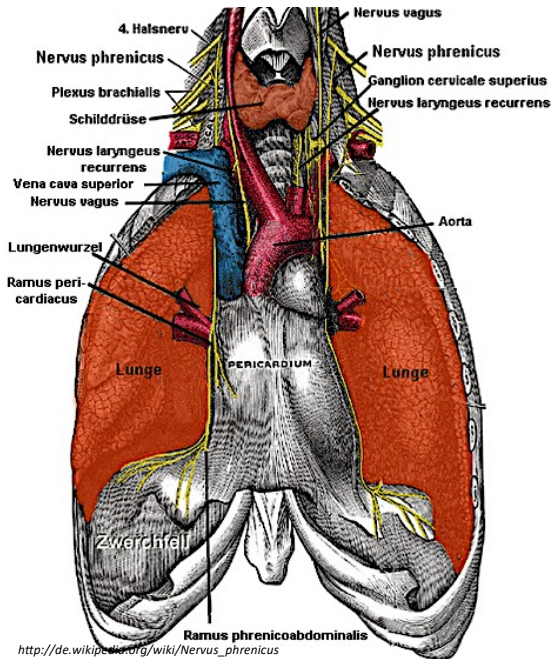
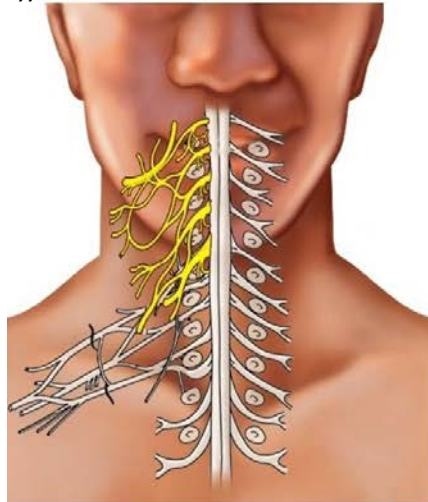


Hämatothorax



Innervation Diaphragma

- Zwerchfellnerv = **Nervus phrenicus**
- Entspringt C3-C5 Halssegment des RM
- Teil des Halsgeflechtes (Plexus cervicalis)
- Zwerchfell Steuerung via Atemzentrum (verlängertes Mark (= Medulla oblongata) + Brücke (= Pons))
- autonom gesteuert, aber auch willentlich beeinflussbar (via Nervenbahnen aus Cortex)
- **Lähmung Nervus phrenicus:**
 - Auf entsprechender Seite erlahmt Zwerchfell, Zwerchfellhochstand (Bauchorgane drücken nach oben)
 - Beidseitige Lähmung: lebensgefährlich!

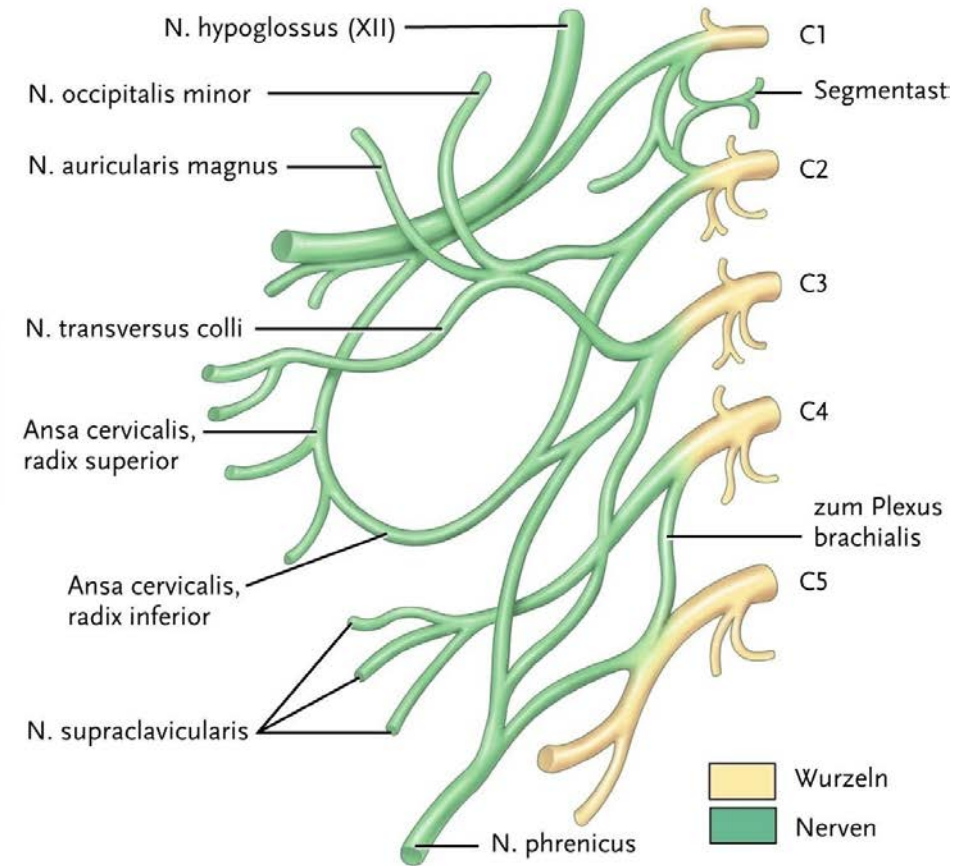


http://de.wikipedia.org/wiki/Nervus_phrenicus

Halsgeflecht (Plexus cervicalis), aus C1-C4: versorgt

- Haut / Muskeln der Hals- + Schulterregion
- Zwerchfell

Durchtrennung des Rückenmarks oberhalb C3-C5 (Ursprünge des N.phrenicus): Atemstillstand!



Ursprung des Plexus cervicalis

Atemhilfsmuskulatur

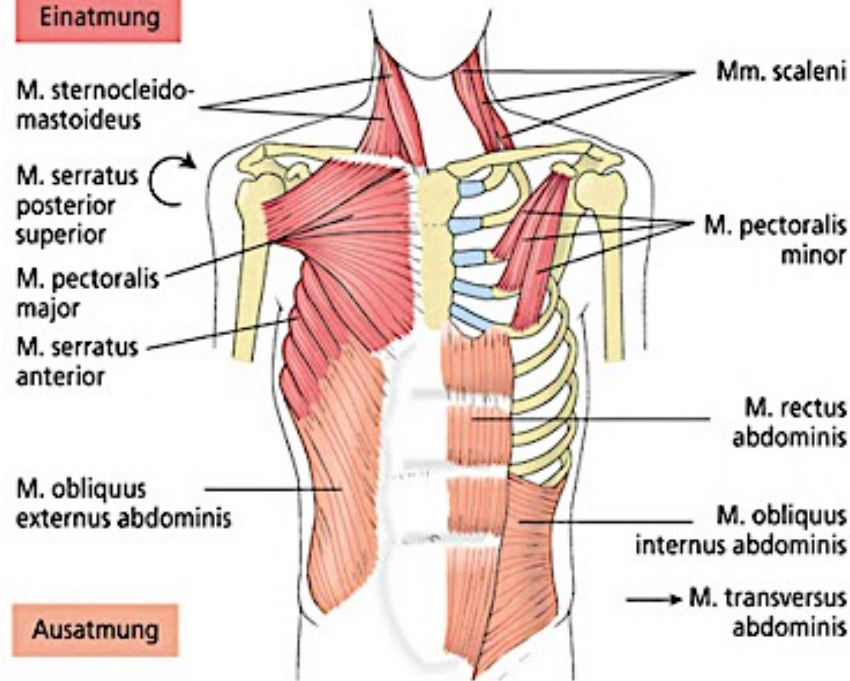
Atemhilfsmuskulatur für Inspiration: → Kutschersitz

- Mm. pectorales major + minor (grosser + kleiner Brustmuskel)
- Mm. serrati posterior superior + inferior (hinterer oberer/unterer Sägezahnmuskel)
- Mm. scaleni (Treppenmuskeln)
- M. sternocleidomastoideus (Kopfwender)

Atemhilfsmuskulatur für Expiration:

- Bauchpresse bei Husten, Niesen:
Rippen herab ziehen → Eingeweide und Zwerchfell nach oben drängen

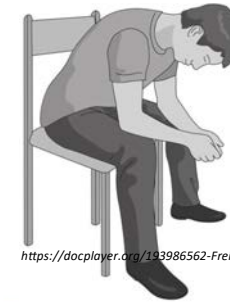Einatmung



Ausatmung

Abb. 16.17: Wichtige Atemhilfsmuskeln. → Muskel liegt unter den dargestellten Bauchmuskeln. ◁ Muskel liegt am Rücken.

Menche: *Biologie Anatomie Physiologie*, 7. A., Elsevier GmbH 2012



<https://docplayer.org/193986562-Freier-atmen-leben-mit-copd.html>

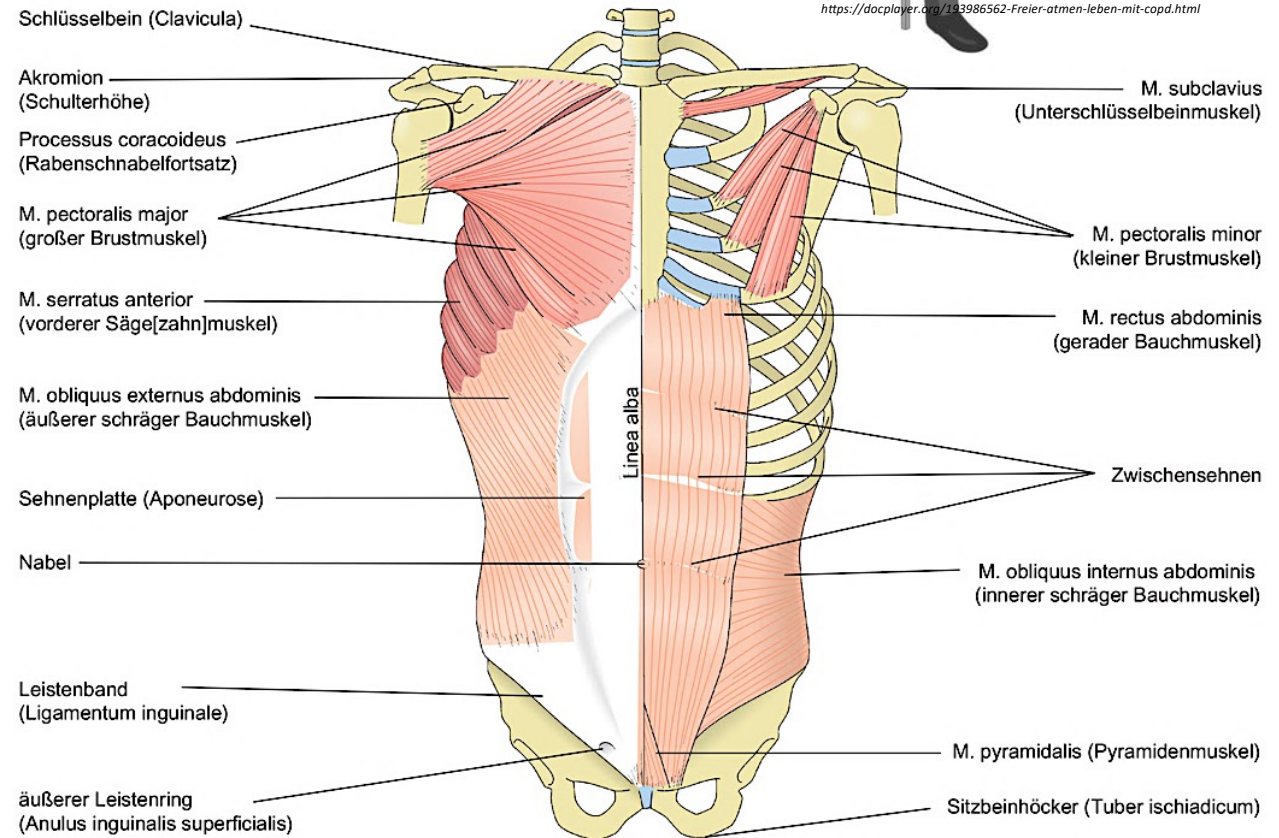
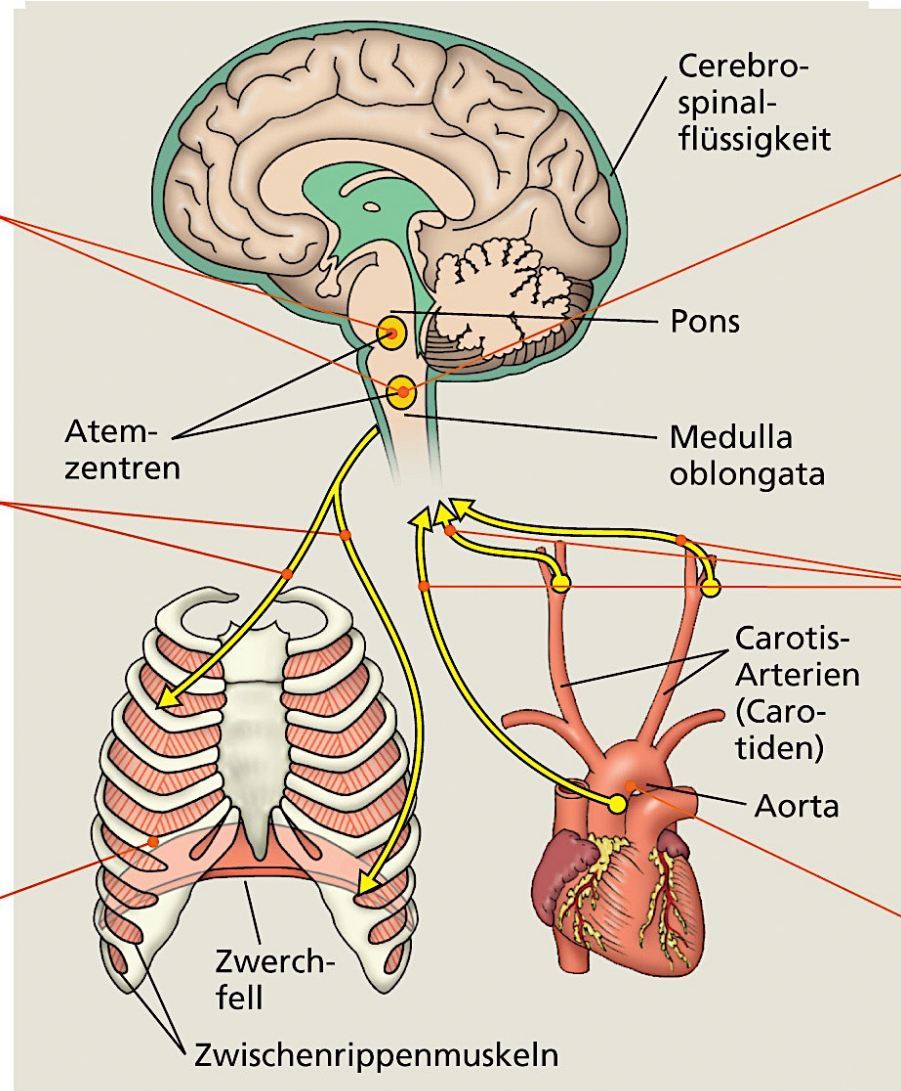


Abb. 6.51 Muskulatur der vorderen Rumpfwand. Durch Abtragen der oberflächlichen Sehnenplatte und des M. pectoralis major erkennt man auf der linken Körperseite den M. rectus abdominis, den M. obliquus internus abdominis und den M. pectoralis minor. Der unter dem M. obliquus internus abdominis liegende M. transversus abdominis ist nicht sichtbar. [L190]

Dönitz; Flake: *Mensch Körper Krankheit für den Rettungsdienst*, 1. A., ©Elsevier GmbH 2015

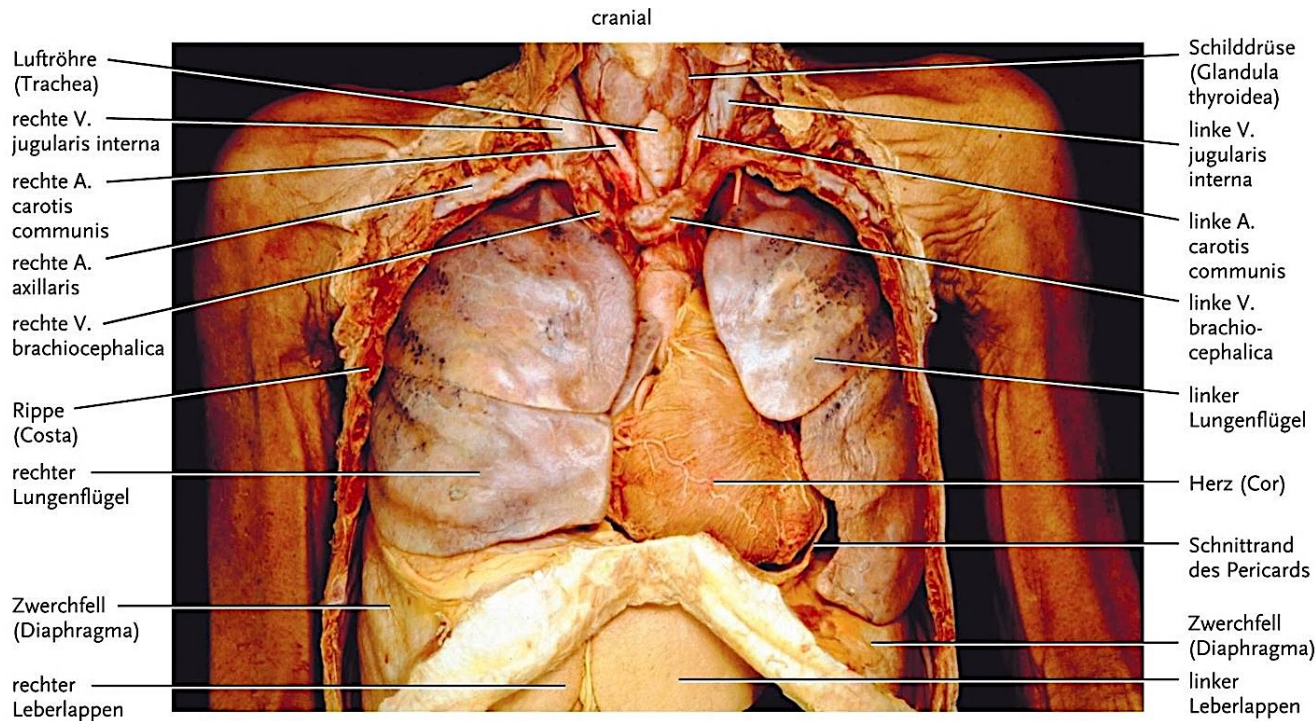
Atmung: Regulation

- 1 Ein Atemzentrum in der Medulla gibt den Grundrhythmus vor, ein Kontrollzentrum in der Brücke (Pons) moduliert ihn und glättet den Übergang zwischen Ein- und Ausatmen.
- 2 Das Atemzentrum der Medulla sendet Nervenimpulse zum Zwerchfell und zur Zwischenrippenmuskulatur und veranlasst sie zur Kontraktion, so dass es zum Einatmen kommt.
- 3 Bei einer Person in Ruhe führen diese Nervenimpulse zu rund zehn bis 14 Inspirationen pro Minute. Zwischen den Inspirationsphasen entspannen sich die Muskeln und die Person atmet aus.



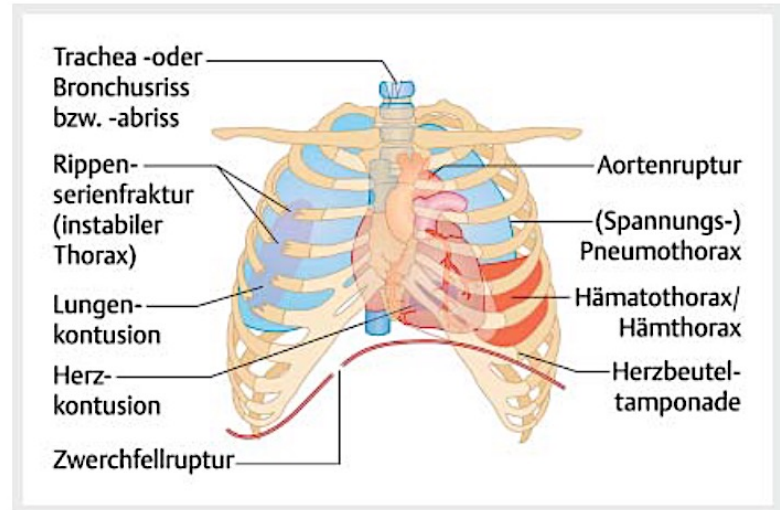
- 4 Sensoren in der Medulla nehmen Veränderungen im pH (der die CO_2 -Konzentration widerspiegelt) des Blutes und in der Cerebrospinalflüssigkeit wahr, die das Gehirn umspült.
- 5 Sensoren in der Wand der Aorta und der im Hals gelegenen Carotis-Arterien messen Veränderungen des Blut-pHs und schicken Nervenimpulse zur Medulla. Darauf verändert das Kontrollzentrum in der Medulla Atemfrequenz und -tiefe: Beides wird erhöht, wenn der CO_2 -Spiegel steigt, oder gesenkt, wenn der CO_2 -Spiegel fällt.
- 6 Weitere Sensoren in der Aorta und in den Carotis-Arterien signalisieren der Medulla, die Atemfrequenz zu erhöhen, wenn der O_2 -Spiegel im Blut zu tief absinkt.

Thoraxbewegung, Atmung und Herzbewegung



(b) Vorderansicht der Lunge nach Entfernung der vorderen und lateralen Thoraxwand und der Pleura parietalis

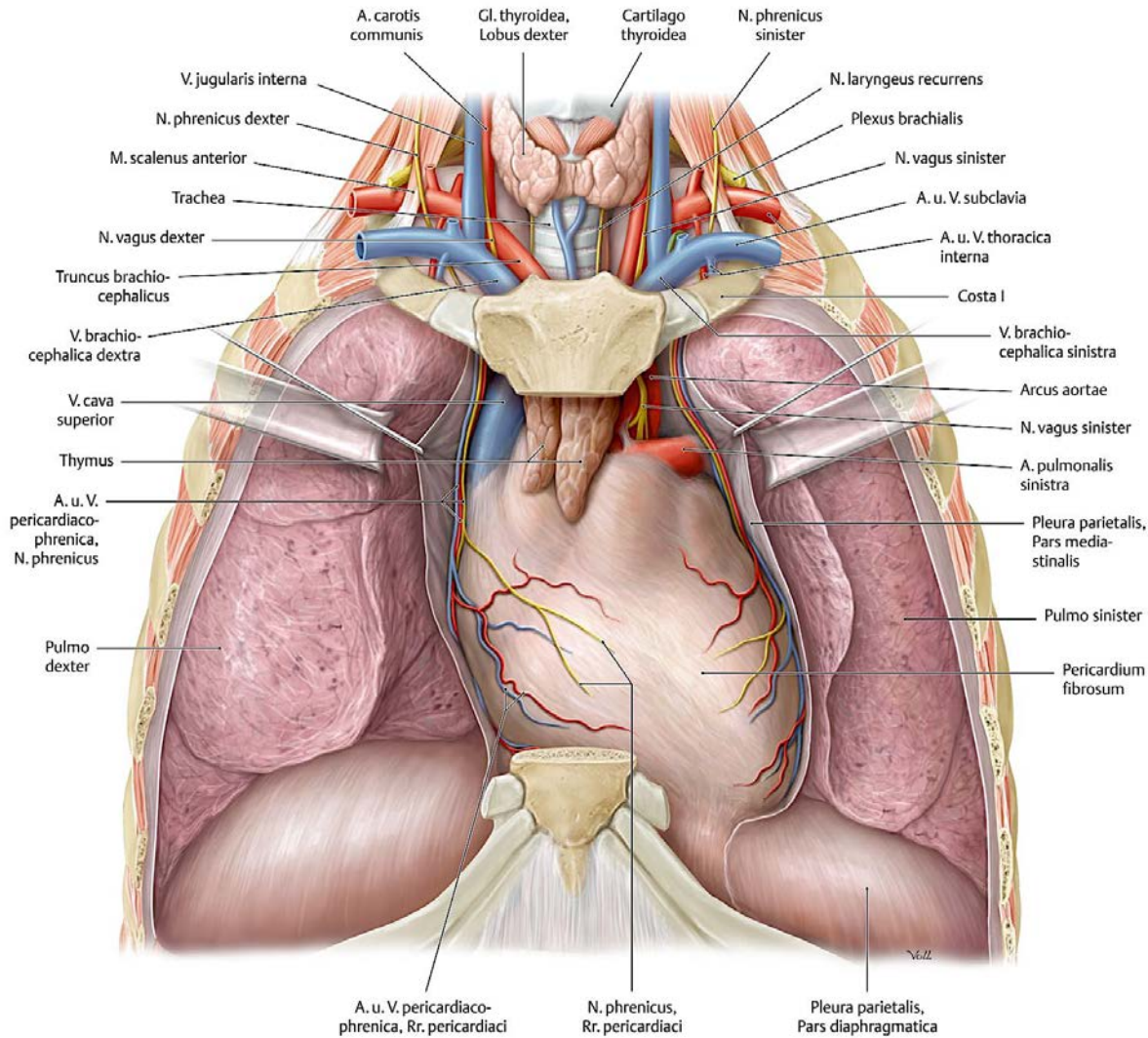
© 2006 Wiley-VCH, Weinheim
 Tortora / Anatomie und Physiologie
 ISBN: 3-527-31547-0 Abb-23-01b



► **Abb. 1** Thoraxverletzungen. Quelle: Passlick B, Stremmel W, Kroegel C. Grundlagen. In: Kroegel C, Costabel U, Hrsg. Klinische Pneumologie. 1. Auflage. Thieme; 2013. doi:10.1055/b-002-57146.

<https://www.thieme-connect.com/products/ejournals/pdf/10.1055/s-0043-118699.pdf>

Herzenssache Thorax



Thorax sei Dank:

- **Schützt Herz, Lunge, grosse Gefässe**
- **Thoraxbewegung und Atmung:**
 - **Herzbeutel mitgezogen**
 - **Venöser Rückfluss (Respirationszog)**
- **Ermöglicht Atmung (Respiratorische Pumpe)**